1889
Lane Medical Library

Ueber die in der Zeit von Ostern 1886 bis Ostern 1889 in der Universitäts-Frauenklinik zu Breslau operierten Urogenitalfisteln.

Inaugural-Dissertation,

welche

nebst beigefügten Thesen

mit Genehmigung der

medicinischen Facultät der Universität Breslau,

zur Erlangung der Doctorwürde

in der Medicin, Chirurgie und Geburtshilfe

Montag, den 24. Juni 1889, Mittags 12¾ Uhr

in der Aula Leopoldina

öffentlich verteidigen wird

C. M. Leonhard Besdziek

cand. med.

Opponenten:

Paul Schiff, pract. Arzt.
Otto Lasch, cand. med.

Breslau 1889.
Druck von Th. Schatzky, Wallstrasse 14 b.

Referent:

Herr Geh. Medicinalrath Prof. Dr. H. Fritsch.

Seinem hochverehrten Lehrer

Herrn Geh. Medicinalrat

Prof. Dr. Heinrich Fritsch

Direktor der Kgl. Frauenklinik zu Breslau

in steter Hochachtung und Dankbarkeit

sowie

Seinen teuren Eltern

in kindlicher Liebe

gewidmet

vom

Verfasser.

Die glänzenden Fortschritte in der Technik und die segensreichen Erfolge auf dem Gebiete der operativen Gynäkologie der Neuzeit im Vergleich zu den Methoden und hartnäckigen Misserfolgen, welche früher selbst die tüchtigsten und geschicktesten Oparateure trotz unermüdlicher Ausdauer und äusserster Geduld zu verzeichnen hatten, haben auch auf die Vervollkommnung des ganzen Operations- und Heilverfahrens bei den Urinfisteln des Weibes einen unverkennbar fördernden Einfluss gehabt. Den letzten Decennien war es vorbehalten, eine zweckmässige und sichere Methode zu schaffen, die einem einigermassen geschickten Chirurgen sichere Resultate mit dauernder Heilung liefert.

Wie bei den meisten Krankheiten, so ist auch bei den Urogenitalfisteln darüber gestritten worden, ob die ältesten Aerzte Kenntniss davon hatten, ob eine erfolgreiche Behandlung früher schon bekannt war. Sicher datiert die Kenntnis der Urinfisteln des Weibes schon vom Ende des sechzehnten Jahrhunderts, und man dürfte dieselben bei fast allen Schriftstellern über Frauenkrankheiten und Chirurgie erwähnt finden.

Eine historische Zusammenstellung verdanken wir A. W. Freund, dessen eingehende Forschungen uns eine so vollständige Geschichte der Urinfisteln des Weibes geschaffen haben, wie sie wenige der medizinischen Disziplinen aufweisen können. Aus seinen Arbeiten kann man ersehen, wie mannigfach die Heilversuche und die Vorschläge sind, die von den

einzelnen Autoren gemacht wurden. Aber gerade diese Mannigfaltigkeit beweist wohl zur Genüge, wie wenig zufriedenstellende Resultate erzielt wurden, so dass es uns bei den fortdauernd schlechten Erfolgen der therapeutischen Massnahmen erklärlich erscheint, wenn man den mit Urinfisteln behafteten Frauen vor noch dreissig Jahren die Aufnahme in die Hospitäler verweigerte oder nur ungern gestattete; denn entweder hielt man die Krankheit überhaupt für unheilbar, oder es wurde doch die Urogenitalfistel bis zu dieser Zeit für eines der am schwierigsten zu beseitigenden Leiden erachtet, weil die verschiedenen früheren Metoden nur höchst selten zu einem irgendwie günstigen Resultate führten.

Unter den vielen angegebenen und versuchten Mitteln einer Urinfistelheilung verdient zunächst die Aetzung als eines der ersten und wiederholt angewandten Heilverfahren erwähnt zu werden. Da man jedoch mit den Aetzungen bei weitem nicht immer, ja sogar nur ausnahmsweise eine Heilung der Fisteln erzielte, so wurde auch gleichzeitig von den Autoren, die sich mit der Behandlung dieses Leidens beschäftigten, ein künstlicher Verschluss durch blutige Operation vorgeschlagen. Auch der Erfolg dieser Methode liess viel zu wünschen übrig, denn eine Vereinigung der Fistel durch Anfrischung und Naht gelang selbst den geschicktesten Operateuren in der Regel niemals vollständig. Angesichts dieser traurigen Thatsache sah sich einer der kühnsten der deutschen Operateure, Dieffenbach, teilweise aus Mitleid für die Patienten, teilweise aus Verzweiflung über die Machtlosigkeit der damaligen Technik, mit welcher man der Erkrankung beizukommen suchte, veranlasst, ein wahrhaft ergreifendes Bild von dem Zustande der Patienten zu entwerfen: „Eine Blasenscheidenfistel, sagt er, ist für ein Weib das grösste Unglück und besonders deshalb, weil es verdammt ist, damit zu leben und nicht einmal die Aussicht hat, daran zu sterben, sondern alle die damit verbundenen Qualen so lange zu ertragen, bis es einer anderen Krankheit oder dem Alter erliegt. Es kann keinen traurigeren Zustand geben als den, in welchen eine Frau durch eine Blasenscheidenfistel versetzt wird.“

Die Erfolglosigkeit ihrer Anstrengungen veranlasste schliesslich die meisten Operateure, die schlechten Resultate ihrer

Operationsverfahren ganz falschen Ursachen zuzuschreiben. So beschuldigte man den schwachen plastischen Prozess in den betreffenden Weichteilen, die Benetzung der Wunde mit Urin und die geringe Capazität und Ausdehnbarkeit der Blase (Vidal de Cassis), oder man legte das Hauptgewicht auf Dinge von untergeordneter Bedeutung, wie z. B. Wahl des Nähmaterials oder Art und Weise der Befestigung der Nähte etc. Und doch scheiterten die Operationen nur an dem Mangel der antiseptischen Cautelen, an der mangelhaften Freilegung des Operationsfeldes, an der unvollkommenen Blosslegung der Fistel und speziell an der ungenügenden Anfrischung, welche entweder nur in oberflächlichen Scarificationen oder im Abtragen eines nur liniendicken Saumes bestand.

Jobert de Lomballe erkannte besonders die letztgenannten Missstände und mit ihm trat die operative Behandlung der Urinfisteln in eine neue und zu besseren Hoffnungen berechtigende Aera. Durch seine Methode der Cystoplastie par glissement oder Autoplastie vésicovaginale par locomotion erzielte er Resultate, die bei weitem alle früheren übertrafen und überall grosses Aufsehen erregten. Er legte bei seiner Methode das Hauptgewicht zunächst auf eine rationelle Freilegung der Fistel, indem er den Uterus mittels Muzeux möglichst tief herabzog, und auf eine genügend breite Anfrischung der Fistelränder durch die ganze Dicke der Blasenscheidewand, während noch nach Anlegung der Naht und Vereinigung der Wunde Einschnitte in einer entsprechenden Entfernung von derselben in die Schleimhaut gemacht wurden, um so eine Entspannung der Nähte herbeizuführen. Auf dieser, von Jobert erfundenen Basis machte die Therapie rapide Fortschritte; von denjenigen Männern, welche nächst Jobert inbezug auf die operative Heilung der Urinfisteln weit über alle anderen hervorragen und sich einen unsterblichen Ruhm auf diesem Gebiete erworben haben, sind Gustav Simon einerseits und Marion Sims und sein Schüler Bozeman andererseits zu nennen.

Das Verdienst von Marion Sims liegt in der durch ihn zuerst angewandten, ausgezeichneten Freilegung der Fistel

durch Seitenlage und Rinnenspekulum. Die guten Erfolge dieser Sims'schen, sogenannten amerikanischen Methode, beruhen ausschliesslich auf der Anwendung der Rinnenspecula und der dadurch ermöglichten genauen und breiten Anfrischung und sorgfältigen Vereinigung. Keineswegs aber darf man die guten Resultate der Silberdrahtnaht, wie man speziell in England annahm, zuschreiben und so den Schwerpunkt des Operationsverfahrens in etwas Unwesentlichem suchen.

Zur höchsten Vollkommenheit ist das Operationsverfahren durch Simon gebracht worden. Er hat zuerst die Prinzipien der Operation, welche jetzt wohl allgemein angenommen sind, festgestellt und bewiesen, dass das Hauptgewicht auf eine exakte Anfrischung und sorgfältige Nahtanlegung zu legen sei. Die Wahl des Nahtmaterials ist von untergeordnetem Einfluss auf die Operationsresultate. Ein ferneres Verdienst von Simon ist, dass er die Nachbehandlung vereinfachte und das Operationsverfahren in schwierigen Fällen vervollkommnete, indem er durch Modifikation des Spekulums auch hochgelegene Fisteln vortrefflich zugänglich machte. Endlich hat Simon in der queren Obliteration in der Scheide eine ganz neue Methode zur Beseitigung der Inkontinenz in bisher unheilbaren Fällen angegeben. So hat er sich das Hauptverdienst erworben, die Möglichkeit der Fistelheilung aus der Hand einiger weniger Spezialisten in die einer grösseren Reihe von Chirurgen und Gynäkologen gelegt zu haben, und der von ihm geschaffenen Operationstechnik ist es zu danken, dass nur ganz ausnahmsweise eine Fistel sich als unverschliessbar erweist.

Ich möchte hier noch derjenigen unblutigen Methoden gedenken, welche zur Heilung von Fisteln angewandt und von denen heute noch manche entweder als selbständige Operation oder als Nachoperation vorgeschlagen und ausgeführt werden. Es ist dies einmal die Tamponade der Scheide, verbunden mit Einlagen und permanentem Liegenlassen des Katheters und zweitens die Ätzung. Als therapeutischer Eingriff gegenüber dem blutigen operativen Verfahren halten beide nach keiner Richtung hin irgend einen Vergleich aus: etwas Vollkommenes leistet eigentlich nur die Methode der blutigen Anfrischung der Wundränder und ihrer Vereinigung durch die Naht. Wie schon

erwähnt, wird dies am Vollkommensten durch das von Simon eingeführte Operationsverfahren erreicht, und auch an der hiesigen Klinik wurde im grossen Ganzen dieser Methode fast ausschliesslich der Vorzug gegeben.

Bevor ich zur Mitteilung der Krankengeschichten der von Ostern 1886 bis Ostern 1889 in der hiesigen Universitäts-Frauenklinik operierten Urogenitalfisteln übergehe, statte ich Herrn Geh. Medizinalrat Prof. Dr. Heinrich Fritsch meinen ergebenen Dank für die freundliche Unterstützung und Anregung zu dieser Arbeit und für die Genehmigung zu ihrer Veröffentlichung ab.

I. Blasenscheidenfisteln.

1. Blasenscheidenfistel. Eine Operation. Primäre Heilung.

Anna O. aus Skroskow bei Kempen. 27 Jahre. No. 24. 1886/87 (am 21. Mai 1886 aufgenommen).

Von 5 Geburten waren die 4 ersten spontan; bei der fünften, Anfang März, Anlegung der Zange wegen Hydrocephalus. Seit dieser letzten Entbindung träufelt der Urin unwillkürlich ab.

Befund: Mittelgrosse, kräftige, gesund aussehende Frau. Aeussere Genitalien gerötet und entzündet. Vagina weit, glatt, lang; vordere Scheidenwand prolabiert. $2^1/_2$ cm hinter dem Orificium ext. urethrae in der Medianlinie liegt eine Fistel von der Grösse eines Einmarkstückes. Die Ränder der Fistel, besonders stark der hintere, sind von Granulationen bedeckt. Die Portio ist nur in ihrer hinteren Lippe erhalten. Corpus uteri mässig vergrössert und retrovertiert. Dist. spin. il. 24; crist. il. 30; Diam. Baudeloque 19,5 Conjug. diagon. 11,7.

Operation am 25. Mai 1886. Steissrückenlage — Narkose. Anfrischung des Fistelrandes in querer Richtung und ovaler Form. Vereinigung der Wundränder geschieht durch 20 Seidennähte, welche von vorn nach hinten gelegt sind. Jodoform auf die Wunde und Jodoformgazetamponade in der

Vagina. In die Blase wird ein gefensterter Gummikatheter gelegt.

Nach der Operation war der weitere Verlauf unter der üblichen Nachbehandlung mit Opium nnd Diät ein gänzlich fieberloser. Nachdem der Gummikatheter am 4. Tage entfernt war, wurde der Urin spontan entleert. Am 5. Tage Entfernung der Tampons; am 7. Tage werden sämmtliche Nähte herausgenommen. Obwohl die Wunde primär geheilt ist, sickert an einigen Stichstellen der Urin durch. Sogenannte Schwarzsalbe auf Watte gestrichen, wird an diese Stellen gedrückt. Da dieselbe übel riecht, wird sie am 1. Juni entfernt. Vom 3. Juni an kann die Patientin alles Wasser halten und von selbst urinieren, sie wird daher am 9. Juni geheilt entlassen.

2. Blasenscheidenfistel. Zwei Operationen. Heilung.

Franziska N. aus Noldau, Kreis Namslau. 26 Jahre. No. 39. (am 25. Juni 1886 aufgenommen).

Von ihren 4 spontanen Entbindungen verliefen die ersten beiden sehr schwer, die dritte verhältnismässig leicht. Die letzte Geburt war am 15. Nov. 1885. Dieselbe dauerte ca. 24 Stunden: von Sonnabend früh bis Sonntag früh 8 Uhr. Die Blase sprang Sonnabend nachmittag 5 Uhr. 14 Tage nach der Entbindung merkte die Patientin, dass klarer Urin unwillkürlich abging. Eher bemerkte es die Patientin nicht, da sie krank war und starken Ausfluss hatte. 2 Monate post partum trat die Menstruation ein und blieb regelmässig von vierwöchentlichem Typus und dreitägiger Dauer.

Befund: Mittelgrosse, ziemlich kräftige, gesund aussehende Frau. An den geröteten äusseren Genitalien finden sich Excoriationen. Die Vagina ist mittelweit, glatt; Portio cylinderisch mit seitlichen Einrissen, rechts und links; Corpus uteri liegt anteflectiert und ist nicht vergrössert. An der vorderen Scheidenwand in der Medianlinie cr. $^1/_2$ cm vor der Portio fühlt man eine Vesicovaginalfistel von der Grösse einer Fingerspitze. Im Speculum sieht man eine Fünfpfennigstück grosse Fistel mit leicht gewulstetem und gerötetem Rande.

Dist. spin. il. 24,5; Dist. crist. il. 28,5; Diam. Baudel. 17,0. Conj. diag. 9,5.

Erste Operation am 30. Juni 1886. Steissrückenlage — Narkose. Querovale Anfrischung und Naht. Jodoform und Jodoformgazetamponade. Nachher absolute Ruhe, Katherisation und Opium. Am 5. Tage wurden die Tampons entfernt; der Urin träufelt beim Aufrechtstehen. Am 14. Juli werden die Nähte entfernt. Da eine Blasenausspülung zeigt, dass die Fistel nicht geschlossen ist, wird eine

II. Operation vorgenommen und zwar in der Steissrückenlage ohne Narkose, dabei wird von neuem angefrischt und wieder genäht. Patientin durfte herumgehen, bekam täglich 3 Ausspülungen mit je 2 Litern Sublimat (1:2000) und nahm täglich 3 Sitzbäder. Nach einem fieberfreien Verlauf werden die Nähte am 23. Juli entfernt. Patientin klagt über keinerlei Beschwerden und wird mit geheilter Fistel am 26. Juli entlassen.

3. Blasenscheidenfistel. Eine Operation. Heilung.

Caroline N. aus Bielawen, Kreis Militsch. 25 Jahr. No. 75. 1886/87 (am 6. Oct. 1886 aufgenommen).

Ihre erste Geburt war am 20. Oct. 1883, dieselbe war spontan. Die zweite war eine Querlage, welche nach Wendung und Extraction am 10. Januar 1885 stattfand; im Wochenbett war sie 6 Wochen krank und bettlägerig. Während die Menstruation früher regelmässig war, wurde sie nach dem Wochenbett unregelmässig. Ihre dritte Entbindung war am 15. Juli 1886. Die Wehen begannen am 11. Juli. Als am 13. kräftige Wehen eintraten, sprengte die an diesem Tage geholte Hebamme die Blase, hielt aber, obgleich die Oeffnung angeblich schon vorhanden war, die Hinzuziehung eines Arztes nicht für notwendig. Es entleerte sich viel Fruchtwasser, die Wehen liessen bis zum Abend nach und stellten sich nur noch einmal in der Nacht vom 13. zum 14. Juli ein. Erst an dem darauf folgenden Tage, dem 15. Juli, wurde Vormittags der Arzt geholt, welcher eine verschleppte Querlage vorfand und mittags die Entbindung durch Extraction unter grossen Schwierigkeiten beendete. Seit der Entbindung ist die

Menstruation cessiert, auch kann die Patientin den Urin nicht halten; sie fühlte dabei schon am ersten Tage, dass etwas (Blase) heraustrat, was, so lange sie lag, vom Arzte reponiert blieb.

Befund: An der Innenseite der Oberschenkel finden sich auf der entzündeten Haut Erosionen. Der Introitus vaginae ist mittelweit, vagina glatt und mittellang. Die Vorderwand der vagina zeigt einen etwa Fünfmarkstück grossen Defekt, ziemlich kreisrund, bis etwa 2 cm über (hinter) den Introitus herab- und bis 1 cm unter (vor) die Portio hinaufreichend. Die Portio ist durch einen nach vorn gehenden Einriss zerklüftet, so dass der Muttermund spaltförmig erscheint. Durch den Defekt an der vorderen Scheidenwand ist die Blase in die Scheide hinein invertiert. Es besteht eine vollständige Incontinentia urinae.

Operation am 11. Okt. 1886, nachdem am 9. Okt. Abends und 10. Okt. vormittags Bittersalz und am 10. Okt. nachmitt. Opium und Sitzbäder verordnet worden waren. Nach Freilegung des Operationsfeldes, durch Simon'sches Speculum und Seitenhebel, wird, da die prolabierte, invertierte Blase durch einen Katheter nicht völlig zurückgehalten werden kann, noch ausserdem ein Schwamm in die Blase eingelegt und erst nach dem ersten Teile der Operation entfernt. Anfrischung und quere Vereinigung durch 15 Nähte, wobei das Material zur Deckung des Defektes besonders von der rechten Seite herbeigezogen wird, hauptsächlich in der unteren vorderen Hälfte, wo sich die Fistel mehr nach links erstreckt. Ausspülung der Blase, Jodoform und Jodoformgazetamponade, Drainage der Blase.

Patientin erhält dreimal täglich Opium, ausserdem Milchdiät und Wildunger Brunnen. Am ersten Tage periodenweises „Schneiden" in der Blasengegend mit gleichzeitiger Entleerung von einer kleinen Quantität Urin, der sonst tropfweise abfliesst. Am 14. Okt. wird nach Abspülung der äusseren Genitalien unter Einsetzung eines Seitenhebels an Stelle des hinteren Speculums der Tampon vorsichtig herausgezogen und unter ganz schwachem Druck die Vagina mit Sublimat ausgespült, wobei schleimiges, fadenziehendes Sekret herausbefördert

wird. Es werden mehrere Jodoformstifte in die Vagina hineingeschoben; zweimal täglich äussere Abspülung. Am 16. Okt. Wiederholung der Procedur vom 14. Okt.; wenig Sekret. Am 17. Okt. Drainrohr aus der Blase entfernt; es sickert kein Urin ab; der Urin wird spontan gelassen. Am 19. Okt. Ausspülung der Vagina und Jodoformstifte. Am 21. Okt. Entfernung der Nähte, quere, ganz glatte Vereinigung. Kein Urinträufeln. Patientin wird am 23. Okt. 1886 geheilt entlassen.

4. Zwei Blasenscheidenfisteln. Drei Operationen. Heilung.

Ernestine P. aus Schreiberhau. 40 Jahre. No. 82a. 1886/87 (am 23. Okt. 1886 aufgenommen).

10 Entbindungen, davon 9 spontan, lebende Kinder, die zehnte, letzte im November 1885. Dieselbe dauerte vom Wehenbeginn bis zur Entbindung einen Tag. Es handelte sich um eine Querlage. Die Blase sprang 5 Stunden vor vollendeter Entbindung. Eine Stunde nach dem Blasensprung fing der Arzt an zu operieren. Embryotomie. Die Entfernung des zerstückelten Kindes erforderte 4 Stunden und wurde mit Hilfe des Hakens ausgeführt.

Befund: Mittelgrosse, nicht sehr kräftige, magere Frau. Introitus ziemlich weit; in der vorderen Vaginalwand finden sich 2 Blasenscheidenfisteln, über einander gelegen; die untere ist klein, rund, etwa erbsengross, 3—4 cm von der Uretralmündung entfernt und durch eine schmale Brücke von der oberen Fistel getrennt. Die obere Fistel ist schmal, aber lang und reicht bis an den Muttermund an dessen linke Ecke. An ihrer rechten Seite hängt — anscheinend die vordere Muttermundslippe — ein Lappen von Zungenform, mit der Spitze an die Vaginalwand rechts von den Fisteln schmal angewachsen; die hintere Muttermundslippe ist kurz, ziemlich dick.

Erste Operation am 30. Nov. 86. Durchschneidung der Brücke zwischen den beiden Fisteln, halbkreisförmige Anfrischung einerseits um die so vereinigte Fistel, andererseits um den schon früher aus einer unnatürlichen Verwachsung ab-

getrennten Lappen, dessen Basis die vordere Muttermundslippe einnimmt. Nach der Vereinigung wird es aber wahrscheinlich, dass seine Spitze dem Harnröhrenwulst angehört. Drainage der Blase. Jodoformgazetamponade. Während der nächsten Tage erhält die Patientin Opium, Milchdiät, Wildunger Brunnen. Nachdem am 3. Nov. Jodoformstifte eingelegt und am 4. Nov. die Nähte entfernt sind, wird der grössere Teil des Urins spontan durch die Harnröhre entleert, dabei sickert noch etwas Urin ab. Bei genauerer Besichtigung findet sich links eine kleine unvereinigte Stelle, die ganze übrige Anfrischung ist primär geheilt.

Zweite Operation am 24. Nov. Anfrischung, Naht, Blase nicht drainiert. Nach Entfernung der Tampons wurde ausgespült und Jodoformstifte eingelegt. Bei der Herausnahme der Nähte, am 1. Dez., ist noch eine kleine Fistel übrig geblieben, aus der bei gefüllter Blase der Urin (bei eingeführtem Speculum) im Strahle herausdringt. Schwarzsalbe.

Dritte Operation. Erneute Anfrischung und Naht, Blase nicht drainiert; am 24. Dez. ist der Tampon von selbst herausgefallen, Ausspülung. Es wird kein Abfluss von Urin bemerkt. Nach Entfernung der Nähte wird die Patientin am 30. Dez. geheilt entlassen.

5. Blasenscheidenfistel. Eine Operation. Heilung.

Helene R. aus Ziebern Kreis Glogau. 24 Jahre. No. 88a. 1886/87 (am 19. Nov. 1886 aufgenommen.)

3 Entbindungen: die erste vor 4 Jahren, die letzte in der Erntezeit (genauere Angaben fehlen wegen grosser Stupidität). Wendung und Extraktion eines toten Kindes. Sofort nach der letzten Geburt trat Harnträufeln ein.

Befund: Ziemlich kräftige Person. Vagina weit und lang. Die vordere Muttermundslippe ist in der Mitte längs gespalten. Dieser Spalt endigt vorn in einer stecknadelkopfgrossen Fistel, die an der Grenze von Vagina und Cervix liegt. Der Muttermund an beiden Seiten eingerissen.

Operation am 19. Nov. 1886. Simonsches hinteres Speculum. Hervorziehen der Portio durch Muzeux an der hinteren

Muttermundlippe. Anfrischung längsovalär. Quere Vereinigung durch Naht. Drain und Jodoformgaze. Am 25. Nov. Entfernung der Nähte. Patient wird geheilt entlassen.

6. Blasenscheidenfistel. Vier Operationen. Heilung.

Anna W. aus Mückendorf bei Strehlen. 24 Jahre. No. 89a, 1886/87, (am 24. Nov. 1886 zum 1. mal aufgenommen).

Am 23. Sept. 1886 kam Patientin spontan nieder. Die Geburt dauerte 24 Stunden trotz kräftiger Wehen. Das Wochenbett war fieberfrei. Gleich nach der Entbindung konnte Patientin den Urin nicht halten. 3 Wochen blieb sie zu Haus, nachher wurde sie 7 Wochen im Strehlener Krankenhause behandelt.

Befund: Kleine, leidlich muskulöse, gut genährte Frau. Sie giebt an, als Kind an Rachitis gelitten zu haben. Introitus und Vagina mittelweit; letztere mittellang. Etwa 1,5 cm über (hinter) der Harnröhrenmündung findet sich eine quere, spaltförmige Blasenscheidenfistel von etwa 2 cm Länge. Der obere hintere Rand sieht wie eine kleine, rote Lippe aus, weil hier die Blasenschleimhaut nach der Vagina zu invertiert ist. Die Seitenwände der Scheide sind narbig am Becken festgewachsen. Der Muttermund hat die Gestalt eines nach vorn concaven Halbmondes, indem er von hinten von einer so gestalteten Falte begrenzt wird, unter (eig. über) welche hinein der Weg zur Uterushöhle führt. Diese Falte zeigt noch eine runde Oeffnung. Es besteht vollständige Incontinentia urinae bei stehender Stellung; beim Sitzen kann der Urin etwas gehalten werden. Dist. spin. 22 cm; Dist. crist. 25½ cm; diam Baudel. 17; Conj. Diag. 8½. Schambogen auffallend eng.

Erste Operation am 30. Nov. 1886. Simon'sches Speculum, ein Plattenhäkchen hält den Harnröhrenwulst zurück. Ein Schwamm in der Blase beseitigt das Extropium des hintern Filstelrandes. Anfrischung und Vereinigung von vorn nach hinten. Jodoformtompon. Ausspülung und Drainage der Blase. Es folgt ein fieberfreier Verlauf. Der Urin fliesst durch das Drainrohr ab. Es wird öfters Jodoform in den Introitus ge-

pulvert. Am 5. Dez. werden Drainrohr und Tampons vorsichtig entfernt und dafür Jodoformstifte in die Vagina gelegt. Es fliesst kein Urin ab. Beim Entfernen der Nähte stellt sich etwas Urinträufeln ein. Touchieren mit Lap. infern.

Zweite Operation am 20. Dez. 1886. Anfrischung und Naht. Einlegen von Jodoformtampons; dieselben werden am 24. Dez. entfernt, und die Patientin wird am 27. Dez. als geheilt entlassen.

Bei ihrer zweiten Aufnahme in die Klinik am 24. Febr. 1887, welche Patientin wegen wieder eingetretenem Urinträufeln nachsucht, ergiebt die Vaginaluntersuchung folgenden Befund: Vagina eng, glatt, kurz. Portio eingerissen. Circa 2 cm vom Orific. ext. urethrae und $^1/_2$ cm links von der Medianlinie eine alte Narbe, in welcher zwei kleine Fisteln vorhanden sind.

Dritte Operation am 27. Febr. 1887. Anfrischung beider Fisteln zu einer mit Excidierung der alten Narbe. Naht mit Seide. Drainrohr in die Harnröhre, Jodoformgase in die Vagina. Am 2. März 1887 Entfernung der Nähte und Scheidenausspülung; es stellt sich nach dem Aufstehen Urinträufeln ein. Sitzbäder.

Vierte Operation am 15. März 1887. Anfrischung und Naht mit 4 Chromsäurecatgutnähten. Drain und Jodoformgaze. Die Blase wird dann täglich mit Wasser, die Scheide mit Sublimat ausgespült und jodoformiert. Am 25. März werden die Catgutnähte entfernt, und die Patientin am 29. März als vollständig geheilt entlassen.

7. Blasenscheidenfistel. Zwei Operationen. Keine Heilung.

Marie G. aus Gross-Neundorf, Kreis Neisse, 37 Jahre, No. 134, 1886/87 (am 23. Febr. 1887 aufgenommen).

Zwei Geburten, die erste ziemlich leicht, starkes lebendes Kind, vor 5 Jahren, spontan, im Wochenbett gesund. Die zweite Entbindung im September 1886, dieselbe begann abends gegen 8 Uhr und dauerte bis zum andern Tage um 4 Uhr nachmittags und wurde durch den Kephalotrypter beendet. Gleich nach der Entbindung merkte Patientin, dass sie das Wasser

nicht halten konnte. Im Wochenbett war sie bis Weihnachten fieberkrank.

Befund: Mittelgrosse, kräftige Frau mit gesundem Aussehen. Die Vaginaluntersuchung ergiebt eine weite, schlaffwandige Scheide, die Portio ist cylindrisch und sehr klein, Corpus uteri postponiert. 1 cm über dem Muttermunde und ca. $^1/_2$ cm links neben der Medianlinie liegt eine Fistel und eine längliche narbige Partie, die mit dem Schambogen fest verwachsen ist. Dist. spin. il. 22 cm; Dist. crist il. $27^1/_2$ cm; Diam. Baudel. $17^3/_4$ cm; Conj. diag. $9^1/_2$ cm.

Erste Operation am 28. Febr. 1887. Anfrischung und Naht mit Seide. Die am Knochen anhaftende Partie wird, so gut es geht, losgelöst. Drain in die Harnröhre und Jodoformtamponade in die Scheide. Am 2. März 1887 zeigt eine Ausspülung der Blase, dass es aus der am Knochen anliegenden Partie läuft. Neues Drainrohr und frische Tampons, ebenso am 4. März 1887, an welchem Tage Patientin aufstand und von nun an oft Sitzbäder bekommt.

Zweite Operation am 21. März 1887. Am absteigenden Schambeinaste ist ein Loch, aus welchem der Urin hervorquillt; es ist dies das äusserste linke Ende der Fistel, von welcher der grösste rechte Theil geheilt ist. Erneute Anfrischung und Naht. Noch am selbigen Tage merkte die Patientin beim Brechen, dass Urin per vaginam abfliesst, daher werden am 23. März 1887 Drain und Tampons entfernt und es wird Blase und Scheide ausgespült. Patientin wird auf ihren Wunsch infolge häuslicher Verhältnisse ungeheilt entlassen.

8. Blasenscheidenfistel. Eine Operation. Heilung.

Marianna F. aus Sajunski bei Krappitz, 30 Jahre, No. 140, 1886/87, (am 3. März 1887 aufgenommen).

Ihre 7 Entbindungen verliefen alle spontan; die Kinder stets tot. Die letzte Geburt dauerte sehr lange. Es stellte sich am 3 Tage post partum Incontinentia urinae ein. Im letzten Wochenbett hat sie 10 Wochen krank gelegen, ohne Fieber. Patientin klagt über Leib- und Kreuzschmerzen. Stuhl regelmässig, Schlaf wenig, Menstruation cessiert. Urinträufeln.

Befund: Mittelgrosse, hagere Frau. Bei der inneren Untersuchung der Scheide bemerkt man ca. 3 cm über der äusseren Harnröhrenmündung eine ringförmige, an den Knochen adhärente Narbe, die fast die ganze Scheide umzieht und nur die hintere Mastdarmpartie freilässt. In der Mitte der Narbe fühlt man eine 1 cm lange, schlitzförmige, quere Fistel. Dist. spin. 27, Dist. crist. 28,5, Diam. Baudel. 18,5 Conj. diag. 9,5.

Operation am 5. März 1887. Anfrischung und Naht. Nachbehandlung in gewöhnlicher Weise durch Scheiden- und Blasenausspülung einen Tag um den anderen, wobei stets das Drainrohr in der Blase und die Jodoformgazetampons in der Vagina erneuert werden. Am 11. Tage steht die Patientin auf. Die Fistel ist primär geheilt und die Patientin wird am 15. März gesund entlassen.

9. Blasenscheidenfistel. Eine Operation. Heilung.

Albertine M. aus Tniow bei Gleiwitz. 32 Jahre. No. 12, 1887/88, (aufgenommen am 20. April 1887).

Ihre erste Entbindung fand vor 7 Monaten statt. Im Wochenbett war sie 6 Wochen krank und litt an Unterleibsschmerzen. Dabei merkte sie, dass der Urin unwillkürlich abfloss; ferner hatte sie stechende Schmerzen beim Stuhlgang, der sonst regelmässig ist. Menstruation ist ebenfalls regelmässig.

Befund: An der vorderen Scheidenwand befindet sich ein grosser Defect, durch welchen die invertierte Blasenschleimhaut in das Lumen der Vagina prolabiert. Die hintere Scheidewand wird in ihrem oberen Teile von einer queren narbigen Striktur durchzogen.

Erste Operation am 2. Mai 1887. Nachdem die Striktur durch Excision des Narbengewebes beseitigt und das Operationsfeld mittels Museux und Simon's Secula freigelegt, wird die Fistel angefrischt und quer vereinigt. Nach einem fieberfreien Verlauf während der nächsten 5 Tage ist nur der hintere linke Winkel freigeblieben, aus welchem reichlich Harn herausfliesst. Jodoformverband und Drain. Am siebenten Tage post operationem neuer Jodoformverband ohne Drain; nach weiteren sechs

Tagen ist die Fistel auseinander gerissen und die hintere Blasenwand stülpt sich wieder vor.

Zweite Operation am 25. Mai 1887. Erneute Anfrischung in ziemlich grossem Massstabe, derart, dass die ganze vordere Muttermundlippe und ein grosses, breites Gebiet vor der Fistel reseciert wird. Quere Vereinigung durch Naht und Jodoform. Am 31. Mai werden die Nähte entfernt, die Fistel ist vollständig geheilt. Patientin kann den Harn halten und wird geheilt entlassen.

10. Blasenscheidenfistel. Eine Operation. Heilung.

Caroline Sch. aus Kynau. 34 Jahre. No. 34. 1887/88. (aufgenommen am 10. Mai 1887).

Ein Jahr verheiratet wurde sie vor 8 Wochen mittels Forceps vom Arzte entbunden. Im Wochenbett war sie vier Wochen krank. Gleich nach der Geburt Urinträufeln. Sonst litt sie früher an Menstruationsbeschwerden, Menopause seit 1 Jahre.

Befund: Kleine, imbecille Person mit Eczem an der Vulva und den Oberschenkeln. Bei den Vaginaluntersuchungen zeigt sich eine Zwanzigpfennigstück grosse, runde Fistel an der vorderen Vaginalwand.

Operation: Querovaläre Anfrischung mit spitzwinkligen Ecken. Quere Vereinigung durch senkrechte Nähte. Jodoform, Drain in die Urethra. Blasenausspülungen bei der üblichen Nachbehandlung beweisen, dass die Blase hält. Am 27. Juni 1887 ist die Fistel geheilt und die Nähte werden entfernt. Patientin kann den Urin nicht halten, derselbe träufelt aber nur aus der Urethra; sie wird am 5. Juni mit geheilten Fisteln entlassen.

11. Blasenscheidenfistel. Eine Operation. Heilung.

Auguste B. aus Kolla (russ. Polen). 36 Jahre alt. No. 40. 1887/88 (aufgenommen am 18. Mai 1887).

Patientin hat dreimal geboren. Die erste Geburt wurde mit der Zange beendet; 8 Tage im Wochenbett. Bei ihrer zweiten Niederkunft wurde sie von Zwillingen (1 lebend, 1 tot) entbunden; 14 Tage im Wochenbett. Bei der letzten Ent-

bindung vor 4 Wochen wurde wieder die Zange angewandt. Seit dieser Geburt Urinabgang aus der Scheide.

Befund: Bei der Vaginaluntersuchung der Patientin, welche angiebt, früher an Rachitis gelitten zu haben, fällt zunächst die durch tiefe Einrisse nach allen Seiten zerklüftete Portio auf, ausserdem fühlt man viel Narbengewebe. In dem vorderen Scheidengewölbe befindet sich eine Fistel.

Operation am 24. Mai 1887. Querovale Anfrischung und 11 Nähte; Drain in die Blase. Jodoformgazetamponade. Am 27. Mai 1887 Entfernung zweier Nähte. Neue Tamponade und Blasenausspülung. Am 31. Mai 1887 Entfernung aller Nähte. Patientin hält den Urin viele Stunden lang und wird geheilt entlassen.

12. Blasenscheidenfistel. Zwei Operationen. Heilung.

Auguste St. aus Pungau. 21 Jahre. No. 51. 1887/88. (aufgenommen am 5. Juni 1887).

Erste Geburt war vor 8 Wochen, nachher war Patientin 5 Wochen bettlägrig, während dieser Zeit klagte sie viel über „Brennen“ im Unterleib und Schoos, auch merkte sie, dass Harn per vaginam abfloss.

Befund: Die Vaginaluntersuchung der Frau zeigt im vorderen Scheidengewölbe einen grossen Defekt vor der vorderen Muttermundslippe. Der Defekt zieht sich ziemlich weit nach links, wo sich ausser der Blasenscheidenfistel narbige Verwachsungen mit dem Schambogen finden.

Erste Operation am 6. Juni 1887. Es wird quer angefrischt und dann genäht bis auf die linke Ecke, welche wegen zu grosser Spannung nicht genäht wird. Es tritt Heilung des genähten Abschnittes per primam ein. An der linken Ecke besteht eine kleine Fistel.

Zweite Operation: Senkrechte Anfrischung der kleinen Fistel und Naht. Kein Drain. Heilung. Die Narbe hat eine T förmige Gestalt. Patientin kann den Urin halten und wird am 30. Juni geheilt entlassen.

13. Blasenscheidenfistel. Zwei Operationen. Heilung.

Agnes Pf. aus Alt-Patschkau bei Neisse. 46 Jahre. No. 125. 1887/88 (aufgenommen am 3. Okt. 1887).

Einige Tage nach der letzten Entbindung, die spontan war, stellte sich unwillkürlicher Urinabfluss per vaginum ein.

Befund: Die Vaginaluntersuchung ergiebt eine für die Kuppe eines Fingers durchgängige Vesicovaginalfistel.

Erste Operation am 4. Okt. 1887. Quere Anfrischung und Naht. Der weitere Verlauf ist normal. Die Fistel ist bis auf einen kleinen Rest (Stichkanal) geheilt und zur eventuellen Nachoperation bestellt. Patientin wird am 14. Okt. entlassen.

Zweite Operation am 30. Nov. 1887. Senkrechte Anfrischung und Naht. Guter Verlauf; vollständige Heilung. Entlassen am 5. Dez. 1887.

14. Blasenscheidenfistel. Zwei Operationen. Heilung.

Johanna B. aus Kuzniza - Miszowska, Kreis Schildberg. 30 Jahre. No. 170. 1887/88 (aufgenommen am 3. Dez. 1887).

Von drei Geburten war die erste spontan; die zweite Geburt vor 4 Jahren wurde von dem Arzte mit dem Haken beendet; im Wochenbett 7 Wochen fieberkrank. Die dritte und letzte Entbindung war vor 2 Jahren, auch bei dieser operierte der Arzt mit Instrumenten. Wochenbett $^1/_2$ Jahr; Fieber. Gleich nach der zweiten Entbindung floss Urin unwillkürlich ab. Die Geburt des dritten Kindes hat nichts subjektiv geändert.

Befund: Hypertrophie der Clitoris, Prolaps der hinteren und vorderen Vaginalwand. Alter Dammriss. Eczem. Im oberen Teile der vorderen Vaginalwand ein grosser Defekt. Neben dieser Vesicovaginalfistel finden sich noch Erosionen an der Portio.

Erste Operation am 9. Dez. 1887. Nach Freilegung des Operationsfeldes bei herabgezogener Portio wird der Defekt in der Weise vereinigt, dass um die Grenze der Blasenschleimhaut herum unterminiert und senkrecht vernäht wird. Darauf dasselbe am oberen Harnröhrenteil der Fistel (in der Nähe des

Orif. urethr. ext. und dann an den seitlichen Partien). Nach dem so erzielten vollkommenen Verschluss — nicht durch Anfrischung per resectionem, sondern durch Unterminierung der Vaginalwand und Aufklappen — wird mit Jodoformgaze tamponiert. Blasenausspülung und Drain. In der ersten Zeit der üblichen Nachbehandlung hält die Fistel. Die Urethra ist durchgängig. Nach anderthalb Wochen ist in der Narbe wieder eine Fistel aufgetreten. Patientin wird mit der Fistel entlassen und zur Nachoperation wiederbestellt.

Bei ihrer Wiederaufnahme am 25. Januar 1888 ergiebt sich folgender Befund: Die Scheide durchziehen verschiedene Narben, besonders ausgesprochen ist eine sagitale, herrührend von der ersten Operation. Im Verlauf dieser Narbe ist eine Fistel von dem Durchmesser einer Wallnuss eingeschaltet.

Zweite Operation: Abtragung der narbigen, unregelmässigen Ränder. Dissection der Ränder rings um die Fistel zwischen Blase und Scheide. Longitudinale Naht. Jodoformtampons und Drain in die Urethra. Am 30. Jan. Herausnahme der Tampons und Ausspülung. Die Blase hält hineingelassenes Wasser. Nach fernerer zweimaliger Ausspülung und Erneuerung der Tampons wird das Drainrohr entfernt und von nun an häufig katheterisiert. Patientin kann eine Zeit lang den Urin halten. Wird diese Zeit überschritten, so tritt unwillkürlicher Abgang ein. Nach Herausnahme der Nähte wird die Patientin am 11. Februar geheilt entlassen.

15. Blasenscheidenfistel. Eine Operation. Heilung.

Susanna D. aus Pawelau bei Medzibor. 25 Jahre. No. 187. 1887/88 (aufgenommen am 9. Jan. 1888).

Vor $4^1/_2$ Wochen hatte sie ihre erste Entbindung, dieselbe war spontan und dauerte 4 Tage. Die Placenta wurde vom Arzte mit der Hand entfernt. Sofort nach der Entbindung unwillkürliches Harnträufeln.

Befund: Untersetztes, kräftiges Mädchen. In den Schenkeln stark nässendes, schmerzhaftes Eczem.

Am Scheideneingang rechts eine narbige Stelle. Die Scheide selbst ist eng und sehr kurz. Dicht am Muttermunde, nach vorn rechts von diesem eine von narbigen Rändern be-

grenzte, runde, linsengrosse Blasenscheidenfistel, durch die der Urin abfliesst.

Operation am 26. Jan. 1888. Die Ränder der Fistel, soweit sie narbig sind, abgetragen und dann zwischen Blasen- und Scheidenwand disseciert. Darauf quere Vereinigung mit Seidennähten, kein Drain. Die Fistel ist nach Herausnahme der Fäden am 6. Tage vollständig primär geschlossen und Patientin wird am 2. Februar 1888 geheilt entlassen.

16. Blasenscheidenfistel. Eine Operation. Heilung.

Josepha K. aus Kasimir bei Leobschütz. 23 Jahre. No. 6. 1888/89 (aufgenommen am 15. April).

Patientin hatte ihre erste spontane Entbindung am 26. Februar 1888. Dieselbe dauerte 2 Tage; das Wochenbett war normal, dagegen stellte sich unwillkürlicher Urinabfluss per vaginam ein. Menopause seit der Entbindung.

Befund: Die Untersuchung ergiebt eine kleine Vesico-vaginalfistel ca. 2 cm hinter der Urethralmündung.

Operation am 27. April 1888. Trichterförmige Anfrischung und quere Vereinigung durch Naht. Drainage der Blase. Jodoformgazetampon in die Scheide. Der weitere Verlauf ist fieberfrei. Die Fistel ist geschlossen und Patientin wird am 9. Mai 1888 geheilt entlassen.

17. Blasenscheidenfistel. 2 Operationen. Heilung.

Johanna W. aus Rawitsch, 38 Jahre. Nr. 8. 1888.89 (aufgenommen am 18. April 1888). Nachdem Patientin 8 spontane Geburten überstanden hatte, wurde bei der letzten, neunten Entbindung am 2. März 1888 mit dem stumpfen Haken operiert, bald darauf stellte sich Urinträufeln ein.

Befund: In der weiten Scheide befindet sich an deren vorderer Wand ca. $1\frac{1}{2}$ cm oberhalb des Scheideneinganges beginnend, eine etwa 3 cm lange Rinne, in die sich der Finger hineinlegen lässt, und durch die hindurch der Finger bequem in die Blase gelangt. Die scharfrandige, narbige Oeffnung zwischen Blase und Scheide ist oval in der Längsrichtung; Portio intact. Uterus normal.

I. Operation am 24. April 1888. Bei dem sehr reichlichen Material an Scheidenwand kann die Anfrischung sehr breit gemacht werden. Die Scheidenschleimhaut wird rings um die

Fistel in der Breite von $^1/_2$ bis 1 cm abgelöst und die Ränder abgetragen. Vereinigung durch 4 tiefe und 6 oberflächliche Nähte. Nahtlinie 4 cm lang. Es wird ein Drainrohr durch die Urethra geschoben, wobei das Drainrohr die unterste Stelle der genähten Scheidenwand nur mit Schwierigkeiten passiert. Blutung in die Blase, dieselbe hält einige Zeit an. Jodoformgazetamponade. Der weitere Verlauf ist fieberfrei. Die Fistel nach 8 Tagen bis auf eine kleine Oeffnung am vorderen Ende der Narbe geheilt. Patientin kann zwar zeitweise willkürlich urinieren, aber der Harn sickert noch beständig durch. Patientin wird am 3. Mai entlassen mit der Aufforderung sich nach vier Wochen zur Nachoperation einzufinden.

Am 5. Juni wird Patientin wieder aufgenommen. Sie hat in den letzten 6 Wochen den Urin im Sitzen und Liegen vollständig halten können; dagegen träufelte beim Gehen Harn ab. Bei der Untersuchung ist die Narbe von der I. Operation kaum sichtbar, sie verläuft als feine ca. 4 cm lange Linie in der Längsrichtung. Im vorderen Teile derselben ist eine kleine Delle, in deren Grunde eine stecknadelkopfgrosse Oeffnung die Kommunikation mit der Blase vermittelt.

II. Operation am 5. Juni 1888. Ein queres Oval, 1 cm breit und 2 cm lang, wird um die Fistel angefrischt und vernäht. Jodoform. Blasenausspülung. Drain. Normaler Verlauf. Heilung der Fistel. Patientin, welche eine Blasenschwäche zurückbehält, wird am 21. Juni 1888 mit geheilter Fistel entlassen.

18. Blasenscheidenfistel. Eine Operation. Heilung.

Caroline W. aus Breslau, 34 Jahre. No. 36, 1888/89 (aufgenommen den 23. Mai 1888). 4 Aborte. 3 Spontangeburten, die 4. Entbindung war am 26. Februar, dauerte zwei Tage und soll mit Zange und Haken beendet worden sein. Im Wochenbett war Patientin 4 Wochen fieberkrank. Drei Wochen post partum trat unwillkürlicher Urinabgang auf.

Befund: Beim Touchieren kommt man bald im Anfang der vorderen Scheidenwand an eine Stelle, wo sich anscheinend eine Schleimhautfalte befindet; vor derselben ist ein grosser Defekt, durch den man bequem mit 2 Fingern in die Blase

gelangen kann. Die Untersuchung mit dem Spekulum ergiebt in der vorderen Scheidenwand eine markstückgrosse, querovale Öffnung, in welche sich eine grosse hochrote Schleimhautpartie der Blase verwölbt.

Operation am 1. Juni 1888. Die trichterförmig angefrischten Wundränder werden so vernäht, dass eine fast querlaufende Nahtlinie entsteht. Drainrohr in die Blase und Jodoformgazetamponade der Scheide.

Die Fistel ist unter der üblichen Nachbehandlung am neunten Tage post operationem geschlossen, an den letzten Tagen traten leichte Fiebererscheinungen ein. Urin wird spontan gelassen. Patientin wird am 18. Juni bei völligem Wohlbefinden entlassen.

Patientin kommt am 24. Juli wieder in die Klinik, da sie wieder unwillkürlichen Urinabgang bemerkt hatte. Jedoch ergab die Untersuchung keine Öffnung in der Operationsnarbe. Auch bei Blasenausspülung und Beobachtung im Spekulum konnte kein Übertritt von Flüssigkeit in die Vagina bemerkt werden. Der Zustand ist offenbar als eine Blasenschwäche zu bezeichnen, wie sie so oft nach lange bestehenden Fisteln auch nach gelungener Operation auftritt.

19. Blasenscheidenfistel. Eine Operation. Heilung.

Bertha B., Konradsdorf bei Salzbrunn, 28 Jahre. No. 72. 1888/89 (aufgenommen am 18. Mai 1888). Patientin, welche als Kind an Rachitis litt, kam am 5. Juni 1887 nieder und wurde die Geburt durch Perforation beendet; im Wochenbett war sie lange krank. Seit dieser Zeit besteht unwillkürlicher Urinabgang.

Befund: Enges Becken, 3 cm. hinter der Urothralmündung eine für den Zeigefinger fast durchgängige Vesicovagialfistel.

Operation am 22. März. Trichterförmige quere Anfrischung. Naht. Jodoformgazetampon und Drain. In der weiteren Nachbehandlung ist das subjektive Befinden normal, welches nur am 7. Tage durch einen fieberhaften Magenkatarrh gestört wird, unterdessen ist die Fistel primär geheilt, keinerlei Blasenbeschwerden, Urin wird völlig gehalten und Patientin wird am 27. bei völligem Wohlbefinden entlassen.

20. Blasenscheidenfistel. Eine Operation. Keine Heilung.

Auguste S. aus Breslau. 54 Jahre. No. 80, 1888/89, (aufgenommen am 21. Juni 1889).

Von ihren 2 Entbindungen war die erste eine Steisslage (Poliklinik), bei ihrer zweiten, welche vor 26 Jahren stattfand, wurde die Perforation gemacht. Im Anschluss an das Wochenbett litt sie lange an Unterleibsbeschwerden. Seit dieser Geburt (vor 26 Jahren) besteht, wie Patientin selbst bemerkt, Urinträufeln.

Befund: Die Vaginal-Untersuchung der Patientin, welche abgemagert, schwächlich ist, und über Frost klagt, ergiebt 3 cm hinter der Urethral-Mündung eine ca. Markstück grosse Oeffnung in der vorderen Scheidenwand von etwa querovaler Form. In diesen Defekt hinein prolabiert ein grosses Stück hochroter Blasenschleimhaut. Hinter der Fistel besteht eine bedeutende Striktur der Scheide. Die Untersuchung ist sehr schmerzhaft, der Urin enthält viel Eiterkörperchen.

Operation am 25. Juni 1888. Anfrischung der Fistel. Da die vordere Scheidenwand durch Narbencontraction sehr verkürzt ist, lassen sich die angefrischten Ränder nur mit ziemlicher Zerrung vereinigen. Die Nahtlinie verläuft annähernd quer. Drainrohr in die Blase, Jodoformtamponade. Während der Nachbehandlung, die vollkommen fieberfrei ist, klagt Patientin beständig über cystitische Erscheinungen und erhält Salol. Bei der Besichtigung am 7. Tage post op. ist nur ein kleiner Teil der Fistel geheilt; doch hat sich das subjective Befinden etwas gebessert.

Mit der Weisung, nach ca. 6 Wochen wieder zu kommen, und in der Zwischenzeit fleissig Sitzbäder zu nehmen, verlässt die Patientin die Klinik. — Bis jetzt ist Patientin nicht erschienen.

21. Blasenscheidenfistel. Eine Operation. Heilung.

Sophia Sk. aus Sternalitz, Kreis Rosenberg, 29 Jahre, No. 146, 1888/89, (aufgenommen den 16. Oct. 1888).

Eine Geburt vor 18 Wochen; dieselbe dauerte 2 Tage und wurde schliesslich mit der Zange behandelt. Das sonst normale Wochenbett währte 14 Tage. Seit der Entbindung läuft

Urin durch die Scheide ab. Die Menstruation cessiert seit Beginn der Gravidität.

Befund: Bei der äusseren Untersuchung sieht man kolossale Excoriationen an der Vulva, der Analgegend und den Oberschenkeln. Die Vaginaluntersuchung zeigt einen weiten Introitus; Damm etwa 4 cm vorhanden; hintere Commissur narbig. Ca. 2 cm über dem Scheideneingang eine ringförmige querovale Striktur der Scheide, durch welche die Fingerkuppe kaum hindurch dringt. In dem rechten Winkel der Striktur eine kleine Narbe. An der vorderen Wand dicht über dem Scheideneingang eine kleine Oeffnung, durch die eine Uterussonde gerade durchgeht.

Operation am 1. Nov. 1888. In der Narkose wird die Fistelöffnung quer angefrischt und die Wundflächen durch vier Nähte vereinigt. Jodoformgazetamponade der Scheide; Drain in die Blase. Nach einigen Tagen fällt das Drainrohr heraus; Patientin kann spontan Urin lassen. Herausnahme der Nähte. Die Ausspülung ergiebt einen vollständigen Verschluss der Fistel; die Blase funktionirt gut und Patientin wird am 8. Nov. 1888 geheilt entlassen.

22. Blasenscheidenfistel. Eine Operation (quere Obliteration). Heilung.

Victoria S. aus Miszniecka-Kuznica Kreis Schildberg, 38 Jahre. No. 176, Journ. 1888/89 (aufgenommen 14. Nov. 1888).

Ihre erste und einzige Geburt war vor 12 Jahren sehr schwer, doch spontan; dreitägige Dauer; Kind todt; im Wochenbett $^1/_4$ Jahr krank. Seit der Entbindung Harnträufeln, wehenartige Schmerzen alle 4 Wochen. Amenorrhoe.

Befund: Scheide kurz, eng, in einen narbigen Trichter auslaufend, der oben eine schlitzförmige Oeffnung hat, aus welcher beständig Urin abfliesst. Portio und Muttermund sind nicht zu finden.

Operation am 17. Nov. 1888. Da die Scheide narbig verengt und die Fistel zur Operation allzuschwer zugänglich ist, und ausserdem die inneren Genitalien atrophiert (Amenorrhoe), so wird der künstliche Scheidenschluss (quere Obliteration) gemacht: etwa 3 cm oberhalb des Scheideneinganges

wird vorn und hinten die Scheide quer durchschnitten und am unteren Wundrande von ihrer Unterlage abpräpariert, so dass schliesslich ein etwa 2 cm breiter Lappen vorn und hinten gebildet ist, der nach aussen umgeschlagen wird. Durch versenkte Nähte, die den oberen Teil der Wundfläche vereinigen, und durch weitere Nähte, welche die Lappen vereinigen, ist die Scheide geschlossen. Jodoformgaze, Drain in die Blase. Der weitere Verlauf ist vollkommen fieberfrei; der Verschluss hält vollkommen, die Scheide bis zum Verschluss ist 2 cm lang, der Urin wird gehalten; derselbe fliesst nur bei körperlichen Anstrengungen durch die Urethra unwillkürlich ab. Patientin wird nach 14 Tagen vollkommen geheilt entlassen.

23. Blasenscheidenfistel. Zwei Operationen. Heilung.

Marie G. aus Breslau. 37 Jahre. No. 188, 1888/89, (aufgenommen am 5. Dez. 1888).

Eine Geburt vor 3 Monaten. Die Geburt wurde durch Perforation beendet, nachdem sie vom Wasserabfluss bis zur Geburt volle acht Tage gedauert hatte. Im Wochenbett war Patientin 6 Wochen fieberkrank. Am 9. Tage des Wochenbettes stellte sich Harnträufeln per vaginam ein, bis dahin musste Patientin katheterisiert werden.

Befund: Vagina weit; oberer Teil der Scheide ringförmig strikturiert; dahinter in einer rundlichen Nische die kleine zerklüftete Portio; Uterus retrovertiert und klein. Dicht vor der Narbenstriktur eine kleine Fistel, durch die Urin abfliesst. Stuhlverstopfung, Schmerzen beim Sitzen und Defaecieren im Rectum; Menopause seit 1 Jahr.

Erste Operation am 11. Dez. 1888. Zunächst wird die Striktur mit dem Finger zerrissen, dann die Portio herabgezogen, die Fistel rings umschnitten, so dass das Loch von einer querovalangefrischten Schleimhaut umgeben ist; dann 8 Nähte, deren äusserste die zerrissenen Stränge quer vereinigt. Jodoformgaze, Drain. Fieberloser Verlauf. Nach der Herausnahme der Nähte zeigt eine Blasenausspülung, dass der Verschluss der Fistel vollkommen hält, dagegen ist der Urin flockig, eitrig. Patientin wird mit geheilter Fistel unter Zurückbleiben eines Blasenkatarrh am 18. Dez. 1888 entlassen. Der

Harn muss alle 2 Stunden entleert werden; ausserdem nässt es noch, wahrscheinlich durch Sphinctalähmung; Menstruation ist eingetreten.

Bei ihrer zweiten Aufnahme wegen wieder aufgetretenem Harnträufeln per vag. am 11. Febr. 1889 fühlt man in der weiten, etwas prolabierten Vaginalschleimhaut vorn dicht vor der Portio ein feines Loch in einer strahlig stark eingezogenen Narbe. Durch diese Oeffnung dringt man mit einer feinen Sonde in die Blase.

Zweite Operation am 12. Feb. 1889 die Portio wird herabgezogen und die Fistel rings umschnitten und von vorn nach hinten vernäht. Jodoformgaze. Drain. Fieberfreier Verlauf. Am zweiten Tage ist das Drainrohr unter den Sphincter vesicae gerückt und es tritt Harnverhaltung ein; nach dem Hinaufschieben des Katheters wird ca. $1^1/_2$ Liter Urin entleert. 6 Tage post operationem, Entfernung der Nähte und Blasenausspülung welche zeigt, dass die Fistel geschlossen ist. Patientin am 18. Febr. geheilt entlassen.

24. Blasenscheidenfistel. Eine Operation. Heilung.

Mindel W. aus Kalisch. 24 Jahre. No. 244. 1888/89 (aufgenommen am 4. März 1889.)

Von ihren 3 Geburten waren die beiden ersten spontan, von zweitägiger Dauer mit kleinen Kindern, die bald post partum starben. Bei der dritten vor $1^1/_2$ Jahren wurde Patientin mit der Zange oder Perforation von einem toten Kinde entbunden. Seit dieser letzten Entbindung besteht beständiges Harnträufeln aus der Scheide.

Befund: In der vorderen Vaginalwand ca. 2 cm oberhalb des Dammes eine quere, etwas nach links verzogene Narbe, in deren Mitte ein kleines Loch vom Durchmesser einer Erbse liegt. Beckenmasse Dist. spin. 22,5. Dist. crist. 25, Bandel. 16,5. Conj. diag. 8,5.

Operation am 6. März 1889. Die Fistel wird rings umschnitten und die narbigen Ränder in Streifen abgetragen. Unter teilweiser Lappenbildung wird eine ovaläre Wundfläche um die Fistel hergestellt in Längsrichtung und diese durch Nähte verschlossen. Blasenausspülung und Drain; Jodoform-

gaze in die Vagina. Nach der Herausnahme der Nähte am am 11. März beweist eine Blasenausspülung, dass die Fistel vollständig geschlossen und geheilt ist, so dass Patientin gesund entlassen wird.

25. Zwei Blasenscheidenfisteln. Eine Operation. Heilung.

Anna K. aus Neuwaltersdorf, Kreis Habelschwerdt. No. 191. 1887/88. (aufgenommen am 25. Januar 1888.)*)

Es handelte sich um eine oberflächliche Blasenscheiden-Gebärmutterfistel, nach deren dreimaliger Operation Patientin am 30. Januar 1883 geheilt entlassen wurde. Nach nunmehr 5 Jahren lässt sich Patientin wieder wegen Urinträufeln aufnehmen.

Befund: In einer von vielen Narben durchzogenen Scheidenwand bestehen 2 Fisteln, von denen die eine etwa 0,5, die andere 0,2 cm Durchmesser hat und die nicht weit von einander in gleicher Höhe liegen.

Operation am 26. Jan. 1888. Abtragung der callösen Randpartie beider Fisteln. Unterminierung der Ränder im submucösen Gewebe. Adaption der so geschaffenen breiten Mundflächen. Naht in langitudinaler Richtung durch beide Fisteln gleichzeitig. Jodoformgazetamponade. Drain. Nach mehrmaliger Erneuerung der Tampons und Drains kann Patientin den Urin halten, wird jedoch öfters katheterisiert. An den nächsten Tagen kann Patientin alles Wasser bis $1^1/_2$ Stunden halten, dann fliesst es unwillkürlich ab. Am 10. Febr. Herausnahme der Fäden, die schon sehr locker sind, Ausspülung, Jodoform. Die Blase hält das hineingelassene Wasser. Patientin kann den Urin in allen Körperlagen halten, jedoch ist die Continenz der Blase noch gering und bei längeren Pausen fliesst etwas Urin unwillkürlich ab; am Tage muss die Kranke alle Stunden, bei Nacht zwei bis dreimal Wasserlassen. Sie wird am 11. Febr. mit geheilter Fistel entlassen.

*) Dieser Fall ist von Menzel, Inauguraldiss. Bresl. 1883, schon veröffentlicht (vergl. Archiv für Gyn. Bd. 21. Seite 500.)

26. Zwei Blasenscheidenfisteln. Eine Operation. Heilung.

Christiane H. aus Steine. 43 Jahre. No. 133. 1883/84.*) und No. 115. 1887/88.

Drei Geburten; die erste durch den Forceps, die zweite spontan, Totgeburt; die dritte im Dezember 1883 dauerte 30 Stunden. Am folgenden Tage trat schon Harnträufeln ein. Im Januar 1884 liess sie sich in die Klinik aufnehmen und zwar mit einem grossen Defekt an der Blasenscheidenwand. Dieser Defekt wurde durch drei Operationen geschlossen und Patientin am 1. März 1884 als geheilt entlassen. Nach drei Jahren, am 1. Februar 1887 wird sie zum zweitenmal aufgenommen. Sie erklärte, dass sie bei ihrer ersten Entlassung den Urin wohl im Sitzen und Liegen halten konnte, dass er aber beim Gehen und Stehen abträufele.

Befund: Circa $1^1/_2$ cm hinter der Harnröhrenmündung und 1 cm neben der Medianlinie befinden sich in der alten Narbe zwei kleine, für eine feine Sonde durchgängige Fisteln, aus welchen Urin träufelt.

Operation den 11. Febr. 1887. Anfrischung in ovaler Form und Naht. Drainrohr in die Blase, durch eine Naht befestigt. Unter der üblichen Nachbehandlung tritt Heilung per primane ein und Patientin, welche jetzt den Harn auch im Stehen und Gehen halten kann, wird am 19. Febr. entlassen.

II.

Oberflächliche Blasengebärmutterscheidenfisteln.

27. Blasengebärmutterscheiden-Fistel. Eine Operation (quere Obliteration). Heilung.

Josepha D. aus Naramis bei Oppeln 26 Jahre, No. 139, 1886/87, (am 2. März 1887 aufgenommen).

Eine Entbindung vor 6 Wochen. Forceps. Totes Kind.

---

*) Hölmann, Inauguraldiss. 1886. Fall 7.

4 Tage post partum unwillkürlicher Urinabfluss und Stuhlabgang.

Befund: Kleine gesundaussehende Frau. Die Vaginaluntersuchung ergiebt ein Fehlen der ganzen vorderen Muttermundlippe. Nur die hintere ist vorhanden. Es besteht ein grosser Defekt der Blasenscheidenwand. Die Blase endet auf dem Rudiment des vorderen Corvix.

Ausserdem ist noch ein vollständiger Dammriss vorhanden, welcher bis ca. $1^1/_2$ cm in die Vagina reicht. Menstruation cessiert.

Operation am 5. März 1887. Wegen des grossen Defektes ist ein Verschluss der Fistel unmöglich und es wird die quere Obliteration gemacht. Die Nachbehandlung bestand darin, dass am 7, 9, und 11. März in Steissrückenlage unter Leitung der Specula zunächst die Tampons entfernt, hierauf Ausspülung der Blase mit lauem Wasser und der Scheide mit Sublimat, jedesmalige Erneuerung der Drains. Am 12. März konnte Patientin selbständig Urin lassen.

Der noch bestehende Dammriss wurde am 29. März 1887 durch die Dammplastik nach Fritsch (vgl. Fritsch, Krankh. d. Frauen, III. Aufl. S. 120 u. 121) beseitigt. Patientin konnte nunmehr Urin und Stuhl halten und willkürlich entleeren und wurde am 14. April geheilt entlassen.

28. Blasengebärmutterscheiden-Fistel an d. vord. Muttermundslippe. Zwei Operationen. Heilung.

Auguste St. aus Wilkau, Kreis Namslau. 27 Jahre, No. 1887/88, (aufgenommen am 23. Juni 1887).

Acht Tage vor ihrer ersten spontanen Geburt am 31. März 1887 war Patientin bettlägrig. Im Wochenbett war sie 3 Wochen fieberkrank, während dieser Zeit stellte sich Urinträufeln ein. Menstruation regelmässig.

Befund. Die Portio ist an der hinteren Muttermundslippe tief eingerissen und zeigt Erosionen. Auf der vorderen Lippe sieht man eine Fistelöffnung, aus welcher der Harn abträufelt. Dieselbe ist klein und ca. $^1/_2$ cm vor dem Orific. uteri ext. gelegen. Die Kathetersonden-Untersuchung ergiebt eine Blasengebärmutterfistel.

Erste Operation am 27. Juni 1887. Quere Anfrischung auf der vorderen Portio und Naht. Jodoform, Drain. Die Fistel heilt nicht primär, sondern es bleibt eine kleine Fistel in der Mitte der geheilten Anfrischung.

Zweite Operation am 6. Juli 1887. Anfrischung und Ablösung der Portiosubstanz von der Blasenwand, alsdann Anfrischung und isolierte Naht der Blase. Verschluss der Anfrischung. Jodoform, Drain. 4 Tage nach der Operation Blasenausspülung, Erneuerung der Drains. Die Fistel heilt. Patientin ist fieberfrei und wird nach kurzer Zeit gesund entlassen.

29. Blasengebärmutterscheiden-Fistel. Eine Operat. (quere Oblitoration). Partielle Heilung.

Zofia B. aus Mekorrczine. 40 Jahre, No. 169, 1887/88, (aufgenommen am 30. Nov. 1887).

Vor 2 Jahren wurde sie mit ärztlicher Kunsthilfe — Wendung und Armabtrennung am Kinde — von einem toten Kinde entbunden. Bald darauf Urinabfluss per vaginam. Die weitere Anamnese ist ungenau.

Befund: die Vaginaluntersuchung ergiebt folgendes: Die Portio ist geschrumpft und scheint fast vollständig zu fehlen. Die Scheide ist narbig zusammengezogen. An Stelle des vorderen Scheidengewölbes ein grosses Defekt, durch welchen eine Communication mit der Blase besteht. Die Beckenmasse ergeben ein schrägverengtes Becken.

Operation. 1. Dez. 1887. Grosse Anfrischung der vordern und hinteren Scheidenwand. Quere Obliteration. Jodoform und Drain. Während der Nachbehandlung heilt die Obliteration fieberfrei. Die Blase wird einen Tag um den anderen ausgespült, neuer Drain und Vaginaltampons eingelegt. Die Blase hält eingelassene Flüssigkeit und Patientin darf aufstehen und kann Wasser spontan lassen. Am zwölften Tage post operationem ist die Obliteration bis auf eine kleine Oeffnung im rechten Wundwinkel geheilt, durch dieselbe fliesst etwas Harn und Menstrualblut ab. Bis zum 18. Dez. ist diese Oeffnung noch etwas zugeheilt und Patientin wird an diesem Tage entlassen und zur Nachoperation wiederbestellt.

III. 30. Tiefe Blasen-Gebärmutter-Scheidenfistel.

Vier Operationen (quere Obliteration). Heilung.

Theresia K. aus Berkowitz bei Oppeln, 28 Jahre. No. 1. 1886/89. (zum ersten Mal aufg. am 5. April 86.)

Am 1. Februar kam sie das erste Mal nieder. Die Geburt war spontan aber sehr schwer mit einer Dauer von 7 Tagen; im Wochenbett war sie gesund, dagegen merkte sie bald nach der Entbindung unwillkürliches Harnträufeln.

Befund: Mittelgrosse, blasse Frau. Vulva entzündet und excoriiert. Innenfläche der Oberschenkel Eczem. In der Vulva liegt die hochentzündete Blasenschleimhaut. Drängt man dieselbe durch einen in die Harnröhre geführten Katheter nach oben zurück, so sieht man einen Defect der ganzen Blasenscheidewand. Der Defect beginnt $2^1/_2$ cm hinter der äusseren Harnröhrenöffnung und reicht bis an den Uterus, von welchem die Portio fehlt. Ein breiter Spalt bezeichnet den Muttermund; die Sondeneinführung beweist einen retroflektierten Uterus. Die Scheide ist nach hinten zu durch einen breiten, narbigen, sehnig schillernden Ring strikturiert. Dist. spin. 21,0 Sict. crist. 25. Diam. Baudel. 18,5. Conj. Diag. 9,5. Stuhl regelm. Appetit schlecht. Menstr. cessirt.

I. Operation 13. IV. 86. Wegen der Unmöglichkeit, infolge des zu grossen Substanzverlusts, die Fistel zu schliessen, wird die quere Obliteration der Scheide gemacht, indem das Scheiderohr in der Höhe des unteren Randes des Defektes ringsherum angefrischt und die Scheidenwandung von oben nach unten mit Seide aufeinander genäht wird. Ein Drainrohr wird in die Blase gelegt, die Vagina wird mit Jodoformgaze tamponirt. Nachher wird am 15., 17. und 19. April in Steissrückenlage Drain und Tampon entfernt und jedesmal erneuert, die Blase mit lauem Wasser und die Scheide mit Sublimat ausgespült, dabei zeigt sich, dass der Verschluss hält. Am 21. April Entfernung der Nähte. So lange der Katheter in der Harnröhre liegt und ihr Lumen ausfüllt, sickert aus der gefüllten Blase kein Wasser per vaginam. Dies tritt erst nach Herausnahme des Katheters auf und zwar durch eine feine Fistel links neben der Harnröhre.

II. Operation am 25. Mai 1886. Bei der Anfrischung der Fistel zeigt sich in der Tiefe ein kleiner Abcess, der herausgeschält wird, dann werden tiefe Catgutnähte und drei oberflächliche Seidennähte gelegt und mit Jodoformgaze tamponiert. Kein Drain. Die weitere Behandlung besteht in Vaginalausspülungen mit Sublimat (1 : 2000). Nach der Entfernung der 3 Nähte läuft die Fistel. Aufstreichen von Schwarzsalbe und Jodoformgaze in die Vagina. Patientin nimmt täglich Sitzbäder. Die Fistel wird mit Höllensteinsalbe bestrichen. Am 4. August wird Patientin auf eigenen Wunsch zur Erholung auf einige Zeit entlassen. Urinträufeln besteht noch.

Bei ihrer Wiederaufnahme am 15. October 1886 zeigt sich folgender Befund: Fortwährendes Ausfliessen von Urin bei gleichzeitig vorhandener Möglichkeit, grössere Quanta spontan zu entleeren. Ferner ist der Introitus vollständig durch eine glatte Narbe geschlossen. Es besteht dagegen ein Defectus urethrae; die Harnröhre selbst ist, wie man beim Katheterisieren merkt, sehr kurz. Durch den Katheter entleert sich eine erhebliche Menge Urins, ein wenig sickert fortwährend durch die Harnröhre ab.

III. Operation am 18. Oktober 1886. Hufeisenförmige Anfrischung um die Urethralöffnung. Quere Vereinigung der angefrischten Flächen über einen in die Harnröhre angelegten dünnen, elastischen Katheter, welcher liegen bleibt. Zwei Entspannungsschnitte an der Innenfläche der kleinen Labien. Nach der Entfernung des elastischen Katheters am 4. Tage, werden am 29. Oktober die Nähte herausgenommen. Die Anfrischung hat zu einer brückenförmigen Verheilung geführt, derart, dass hinter der eigentlichen Urethralmündung sich eine Narbe und dann eine punktförmige Urethrovaginalfistel befindet. Patientin kann das meiste Wasser halten und willkürlich urinieren, während dabei noch ein minimales Urinträufeln besteht.

Am 28. Januar 1887 stellt sich Patientin wieder in der Klinik ein. Die punktförmige Fistel besteht noch. Ausserdem hat sich eine zweite Fistel gebildet. Dieselbe liegt ca. 1 cm höher, in der Medianlinie, von der Grösse eines Einpfennigstückes und mit unregelmässigen Rändern.

IV. Operation am 31. Januar 1887. Aus dem rechten Labium wird ein Lappen gebildet, die beiden Fisteln werden zu einer angefrischt und der Lappen auf die Anfrischung aufgenäht. Unter der üblichen Nachbehandlung verheilt der Lappen primär. Am 11. Februar Entlassung der vollständig geheilten Patientin, die den Urin beliebig lange halten und entleeren kann.

IV. Blasencervicalfisteln.

31. Blasencervicalfisteln. 2 Operationen. Heilung.

Susanne St. aus Zmyslana-ligocka, Kreis Schildberg, 40 Jahre, No. 110, 1886/87 (am 28. Juanuar 1887 aufgenommen). Während ihrer 20jährigen Ehe hat sie 5 Mal spontan entbunden, zuletzt vor 5 Wochen. Diese letzte Geburt dauerte von Montag Abend mit dem Eintreten der Wehen bis Mittwoch früh, worauf ein lebendes Mädchen geboren wurde. Gleich am anderen Tage kam es ihr vor, als ob das Wasser abliefe. Sie wurde es aber erst recht gewahr, als sie nach 3 Wochen, durch welche sie bettlägerig war, aufstand.

Befund: Mittelgrosse Frau mit knochigem, kräftigem Körperbau. Vagina ist mittelweit, glatt. Portio vielfach eingerissen; Corpus uteri vergrössert, nicht schmerzhaft und anteflektiert. Aus dem äusseren Muttermunde träufelt Harn ab. Dist. spin. il. 22 cm. Dist. spin. $27^1/_2$ cm. Diam. Baudel. $17^1/_2$. Conj. diag. $8^1/_2$. Menstr. cessiert.

I. Operation am 1. Februar 1887. Um die Fistel zugänglich zu machen, wird die Portio heruntergezogen und rechts gespalten. Im Cervicalkanal zeigt sich eine Fistelöffnung. Nachdem eine Sonde durch die Fistel und ein Katheter in die Blase geschoben, wird eine Blasencervicalfistel konstatiert. Dieselbe wird tief angefrischt und genäht. Drain in die Blase und Jodoform in die Vagina. Die nächsten Tage wurden Blase und Vagina ausgespült und neue Drains- und Tampons eingelegt. Am 6. Tage tritt Urinträufeln per vaginam ein. Patientin steht auf und erhält täglich 3 Sitzbäder. Bei der Untersuchung am 27. Februar werden die Nähte entfernt. An

der Fistelstelle zeigen sich gesunde Granulationen, welche mit Lapis infern. geätzt werden, in der Hoffnung, dass sich die Fistel von selbst schliesst.

II. Operation am 21. März 1887. Anfrischung senkrecht auf die erste und Naht mit Seide. Kein Drain in die Harnröhre, Jodoformgaze in die Vagina, die nächsten Tage wurden Blasen- und Scheidenausspülungen gemacht. Die Blase hält, es träufelt kein Urin ab. Die Patientin kann die Harn im Liegen und Stehen halten und wird mit den Fäden ohne alle subjektiven Beschwerden am 29. März geheilt entlassen.

32. Blasencervicalfistel. 2 Operationen. Heilung.

Rickel W., Dnuskawola bei Kalisch, 23 Jahre, No. 62, 1888/89, (aufgenommen am 5. Mai 1888). Vor 7 Wochen wurde sie mit dem Forsceps von einem toten Kinde entbunden. Das Wochenbett war gut, seit dieser Entbindung stellte sich Harnträufeln ein.

Befund: Kleine Frau mit sehr starken rachitischen Knochendeformitäten. Das Becken ist nach links geneigt und hat einen deutlich ausgeprägten, platten rachitischen Typus. Der Introctius vaginae mässig weit, Vagina kurz. Portio ist sehr klein und nur als ein niedriger einförmiger Wulst zu fühlen. Muttermund für die Zeigefingerspitze durchgängig. Unmittelbar an resp. vor der vorderen Lippe liegt eine ziemlich kreisförmige Öffnung mit etwas zugeschärften Rändern. Durch diese Öffnung dringt man mit dem Zeigefinger bequem in die Blase ein.

I. Operation am 12. Juni 1888. Anfrischung der Fistelränder, insoweit sie die Scheidewand betreffen und dann Anfrischung des Cervikalteils der Fistel. Vereinigung durch sagittale Naht, Drainage und Jodoformgazetamponade.

In den ersten Tagen nach der Operation traten Fiebererscheinungen auf; dieselben sind nach 8 Tagen unter der üblichen Behandlung beseitigt. Patientin kann willkürlich urinieren. Nach der Entfernung der Nähte zeigt eine Blasenausspülung, dass der Verschluss der Fistel nicht hält. Die

nähere Untersuchung zeigt, dass nur ein kleiner Teil der Fistel geheilt ist. Es besteht bei subjektivem Wohlbefinden weiterer unwillkürlicher Urinabfluss.

II. Operation am 5. Juli 1888. Anfrischung des Fistelrestes, welcher hauptsächlich den Cervioalteil betrifft. Vereinigung durch sagittale Naht, Drain und Jodoformgaze. Vollkommen fieberfreier Verlauf. Nach einer Woche kann Patientin spontan Harn lassen. Nach Entfernung der Nähte ergiebt die Blasenausspülung völlige Heilung der Fistel. Patientin wird ohne alle Beschwerde am 12. Juli geheilt entlassen.

V. Blasenurethralscheidenfistel.

33. Eine Operation. Partielle Heilung. Spätere Spontan-Heilung.

Emma G., 29 Jahre alt, aus Brockau bei Glogau, No. 33, Januar 1888/89, (aufgenommen am 18. Mai 1888). Am 25. März wurde sie mit Kunsthülfe und Perforation, stumpfen Haken — Kind in Stirnlage — von einem schon im Uterus abgestorbenen Kinde entbunden. Das Wochenbett war normal. Unmittelbar nach der Entbindung trat unwillkürlicher Harnabgang auf.

Befund: Introitus ziemlich eng, vagina mässig weit. An der Vorderwand läuft in der Mitte eine etwa 3 cm lange $^1/_2$ cm. tiefe Rinne entlang, welche 2 cm hinter der Urethral-Mündung beginnt und etwa 1 cm von ihrem vorderen Ende sich zu einer $1^1/_2$ cm tiefen Öffnung vertieft, die in die Blase führt. In die Rinne hinein setzt sich ein Stück weit die Scheidenhaut fort. Das vordere Ende des linken Randes der genannten längs verlaufenden Rinne wird durch ein nach dem Lumen der Rinne vorspringende, dreieckige, an der Basis etwa 1 cm breite Hautfalte unterbrochen, welche den Eindruck eines abgerissenen und wieder angeheilten Schleimhautlappens macht.

Operation am 19. Mai 1888. Plastische Fisteloperation und Ablösung des oben beschriebenen Lappens bis in die Nähe seiner Basis; Anfrischung des gegenüberliegenden Randes der

Rinne in entsprechender Form, Anfrischung parallel den übrig bleibenden Conturen der Rinne. Vernähung des Lappens mit der gegenüberliegenden entsprechenden Anfrischung derart, dass er auf die rechte Seite der Fistel hinübergezogen ist. Vereinigung seiner Kanten so, dass die vordere Kante, die quer verläuft, mit einem gegenüberliegenden Saume der Scheidenschleimhaut vernäht wird. Der andere Schenkel des dreieckigen Lappens fällt ziemlich mit der Richtung der Rinne zusammen und wird demgemäss wie der übrige angefrischte linke Rand der Rinne mit der rechtsseitigen Anfrischung sagittal vernäht. Um Nekrosen zu vermeiden, wird die Zahl der Nähte, besonders bei der Vereinigung des Lappens, so viel es möglich beschränkt. Jodoformgazetampons. Drainrohr. Der weitere Verlauf ist fieberfrei; mehrere Blasenausspülungen unter sehr geringem Druck. Das Spülwasser fliesst im Strahl aus der Urethra ab, nur wenige Tropfen sickern am vorderen Ende der längsverlaufenden Narbenlinie, an der Spitze des nach rechts übergenähten Schleimhautzipfels, in die Vagina durch. Nach 10 Tagen post operationem kann Patientin willkürlich urinieren. doch sickert zeitweise etwas Harn unwillkürlich ab. Bei der Entfernung der letzten Nähte findet sich eine kleine Öffnung im vorderen Teile der Narbe. Patientin wird bei bestem sonstigen Wohlbefinden entlassen, mit der Weisung, die Blase nicht zu überfüllen und sich nach 5 Wochen zur Nachoperation einzufinden.

Patientin kommt im Juli in die Klinik mit der Klage, dass noch immer unwillkürlicher Urinabgang bestehe. Nach ihrer Aufnahme findet sich jedoch trotz der genauesten Untersuchung, dass eine Fistel nicht mehr bestehe, dass vielmehr der unwillkürliche geringe Urinabgang — der grösste Teil wird willkürlich entleert — per urethram geschehe und wahrscheinlich, wie so oft, auf einer zurückgebliebenen Blasenschwäche beruhe.

Das Resultat der vorausgeschickten Fälle ist kurz folgendes: von den zusammengestellten Fällen waren 23 Patientinnen (Nr. 1—3, 5—24 incl.) mit je einer Blasenscheidenfistel, im ganzen also 26 Patientinnen mit Blasenscheidenfisteln behaftet. Ferner 3 Fälle (Nr. 27, 28, 29) mit je einer oberflächlichen Blasengebärmutterscheidenfistel, ein Fall (Nr 30) mit einer tiefen Blasengebärmutterscheidenfistel, zwei Fälle (31 und 32) mit Blasencervicalfisteln und ein Fall (Nr. 33) mit einer Blasenurethralscheidenfistel.

Vollkommene Heilung trat ein in 29 Fällen, ungeheilt blieben zwei und zwar Nr. 7 und Nr. 20, die erste Patientin (Nr. 7) wurde nach zweimaliger Operation auf ihr Verlangen entlassen, und Nr. 20 hat sich zur Nachoperation nicht mehr gestellt. Partielle Heilung wurde erzielt im Fall Nr. 28 und Nr. 33. Bei der letzteren Patientin trat später Spontanheilung ein.

Es ist hier zu bemerken, dass die Bettenzahl der Breslauer Universitäts-Frauenklinik sehr gering ist. Heilt eine Fistel nicht, und lassen es die besonderen Umstände für wünschenswert erscheinen, dass die nächste Operation nicht zu bald gemacht wird, so wird die Patientin vorläufig entlassen. Die meisten derart Entlassenen stellen sich in der späteren Zeit zur ferneren Operation wieder ein. Einzelne, wie Fall Nr. 7 und 20, kommen nicht wieder. In solchen Fällen ist vielleicht spontane Heilung eingetreten; dies ist durchaus nicht unwahrscheinlich, denn oft erlebt man, dass die partiell geheilten Fisteln allmählich „zugranulieren." Oder die Kranken sind anderswo geheilt. Jedenfalls sind die Fälle von „Nichtheilung" keinesfalls solche, wo wir auf die Heilung verzichtet hätten.

Operiert wurde 51 Mal: und zwar wurden 15 Patientinnen nach einmaliger, 10 nach zweimaliger, 1 nach dreimaliger und 2 nach viermaliger Operation geheilt. Nr. 20 blieb nach einmaliger und Nr. 7 nach zweimaliger Operation ungeheilt. Nr. 29 wurde gebessert nach einmaliger Operation entlassen, und bei Fall 33 trat nach einmaliger Operation mit partieller Heilung spätere Spontanheilung ein.

Die Heilung der 15 Patienten nach einmaliger Operation trat in vierzehn Fällen mit Blasenscheidenfisteln (durch direkten

Verschluss der Fistel Nr. 2, 5, 8, 10, 11, 15, 16, 18, 19, 21, 24, 25, 26 und durch quere Obliteration in Fall Nr. 22) und in einem Falle mit oberflächlicher Blasengebärmutterscheidenfistel (Nr. 27 durch quere Obliteration.) — Die 10 durch zweimalige Operation geheilten Fälle verteilen sich folgendermassen: sieben Blasenscheidenfisteln (Nr 1, 9, 12, 13, 14, 17, 23), eine oberflächliche Blasengebärmutterscheidenfistel (Nr. 27) und zwei Blasencervicalfisteln (Nr. 31, 32). — Nach dreimaliger Operation wurde Fall 4 mit zwei Blasenscheidenfisteln geheilt — durch viermalige Operation wurde bei einer Blasenscheidenfistel (Nr. 6) und bei einer tiefen Blasengebärmutterscheidenfistel (Nr. 30) Heilung erzielt.

Der direkte Verschluss der Fistel wurde 48 Mal und die quere Obliteration drei Mal gemacht; geätzt wurde zweimal und zwar mit negativem Erfolge (Nr. 6 und 31). Mit Erfolg wurde der direkte Verschluss in 27 Fällen ausgeführt, einmal (Nr. 33) mit partieller Heilung und späteren Spontanheilung; die quere Obliteration lieferte in zwei Fällen (Nr. 22 und 27) gute Resultate, im dritten Falle (Nr. 29) brachte sie partielle Heilung.

Die Ursache und Entstehung der Fisteln ist in allen angeführten Fällen in das Wochenbett zu verlegen, und es lässt sich in fast allen Fällen das Zustandekommen der Fisteln durch mechanische Gebärhindernisse nachweisen. Im grossen und ganzen werden auch hier alle die für die Aetiologie der Urinfisteln bekannten Thatsachen bestätigt, indem bei den weitaus meisten Fällen deutlich zu Tage tritt, dass das Zustandekommen der Fisteln mit abnormen und ungünstigen Verhältnissen bei den Geburts- und Wochenbettsvorgängen in causalen Zusammenhange stehen. Zu spät erkannte partielle oder totale Gebärunmöglichkeit und dadurch lange Zeit protrahierte Geburten geben die hauptsächliche Veranlassung zur Fistelbildung durch Zerfall der infolge von Druck während der Geburt — vor allem bei verengtem Becken — alteriertem Gewebsteile des Genitalkanals. Hierbei ist ganz besonders hervorzuheben, dass kurzdauernder, sogar starker Druck fast ohne Bedeutung ist. Anders verhält es sich bei langdauernder, selbst nur mässiger Quetschung, diese führt entweder zu einer circumscripten Ge-

websnekrose oder Continuitätstrennung im Genitalkanal mit hierauf folgender Kommunikation der Geburtswege mit den Nachbarorganen: die gedrückten und nekrotischen Partieen werden entweder gangränös oder es kommt zur Bildung eines Schorfes, der später ausfällt, oder es kann auch vorkommen, dass intra partum bereits gequetsche Partien anderweitig im Puerperium infiziert gangränescieren. Die Ausdehnung, der Sitz und die Zeit der Entstehung der Fisteln variieren sehr: je nach der Beschaffenheit der betreffenden Gewebe, ihrem Blutreichtum, ihrer Infiltration mit Serum, ferner nach der Länge und Intensität des Druckes und der Beschaffenheit des drückenden Körpers, d. h. des im Geburtskanal eingekeilten Kindskopfes, wobei einerseits die räumlichen Missverhältnisse des Gebärweges, andererseits ein zu harter, wenig configurabler und zu grosser Kopf für die Entstehung eine bedeutende Praedisposition liefern. Letztere wird noch bedeutend erhöht, wenn sich zur Enge des Beckens eine fehlerhafte Kopfeinstellung gesellt; dann sind die an der vorderen Beckenwand gelegenen Weichteile ganz bedeutenden Quetschungen ausgesetzt. Es ist dabei hervorzuheben, dass durch den Druck auf den oberen Schoossfugenrand häufiger das Scheidengewölbe nebst den entsprechenden Partien der Blasenwand als der Cervixteil des Uterus alteriert werden: daher das bedeutend öftere Vorkommen der Blasenscheidenfisteln. Die Ursache ist wohl darin zu suchen, dass intra partum die Portio hoch nach oben verschoben ist und das ausgedehnte und gelockerte Scheidengewebe von dem im Becken stehenden Kindskopfe gegen die Symphyse gedrückt wird. Die Gefahr zur Fistelbildung ist noch vermehrt, wenn sich die Geburt, wie es bei vorzeitigem Blasensprung oft geschieht, sehr lange hinzieht.

Nach dem Gesagten ist es verständlich, dass am häufigsten der natürliche — sich selbst überlassene — Geburtsverlauf die Fistel provociert. Sehr viel seltener ist instrumentelle Hilfe daran schuld, ja man kann geradezu sagen, dass die Mehrzahl der Fisteln dadurch entsteht, dass gar nicht oder nicht früh genug operiert worden ist. (Schröder. Handb. der weibl. Geschlechtsorgane 86.)

Man schob bis vor einiger Zeit die Entstehung der Urinfisteln vorwiegend auf die zur Vollendung der Geburt angewandten Operationen; am schlechtesten kam die Zange weg, indem man sie als die schlimmste Ursache der Fistelbildung beschuldigte, und doch ist es unzweifelhaft, dass die gefürchteten Laesionen in der Mehrzahl der Fälle von dem zu langen Aufschub instrumenteller Eingriffe bei zögernden Geburten herrührten, da man sich durch die zu grosse Zangenscheu zu einer Hilfsverzögerung bestimmen liess, und oft erst dann operativ eingriff, wenn der eingekeilte Kopf durch anhaltenden Druck schon längst vorher den Grund zur Vertifikation des Gewebes gegeben hat. Der Arzt trägt somit in den meisten Fällen nicht die Schuld an der Fistelbildung durch seine instrumentelle Hilfe als solche, sondern höchstens dadurch, dass er zu spät zu den Instrumenten seine Zuflucht nimmt. Allerdings lässt sich wohl kaum leugnen, dass bei der operativen Hilfe intra partum, sei es instrumentelle oder manuelle, eine Gewebstrennung verursacht werden kann, und dass infolge ausgeführter Cephalotrypsie, Craniotomie oder Embryotomie, durch Anwendung des Hakens oder Wendung eine direkte Durchschneidung oder Durchreissung vorkommt. Immerhin aber sind die so durch direktes Trauma hervorgerufenen Fisteln wegen des fehlenden Substanzverlustes in bezug auf die Prognose wie andere Wunden zu betrachten; kompliziert werden sie erst dann, wenn wie schon erwähnt, ausserdem für sich Drucknekrose besteht.

Es bleibt noch übrig, eine Erklärung dafür zu finden, dass Multipare mit vorhergegangenen normalen Geburten bei einem späteren Wochenbett eine Fistel acquirieren. Dass dies vorkommt, lässt sich nicht leugnen; jedoch ist es nicht möglich, am mütterlichen Becken eine Veränderung zu finden. Es besteht keine Pelvis spinosa, keine scharfkantige Linea innominata, keine rachitische Excrescenz, kein scharf vorspringendes Promontorium, keine allgemeine Beckenenge. Erklären liesse sich die Entstehung der Fistel alsdann nur dadurch, dass erwiesenermassen nach mehreren Geburten der kindliche Schädel grösser, härter und weniger configurabel wird. Ferner ist nicht zu übersehen, dass bei Multiparen oft eine ausserordentliche Wehenschwäche besteht; ausserdem kann auch die ungünstige Ein-

stellung des Kopfes, wie sie z. B. durch Hängebauch veranlasst werden kann, zur Entsehung von Fisteln disponieren.

Das erste und wichtigste Symptom der Urinfistel ist unwillkürlicher Urinabfluss per vaginam. Die oft ganz gleichzeitig bestehende Incontinentia urinae, ferner die Störungen in den Funktionen des Genitalapparates, wie Menopause, Entzündungsprozesse am Uterus und seiner Adnexen, Sterilität, ferner Stuhlverstopfung sind nur als durch die Fistel hervorgerufene und sie begleitende Complicationen zu betrachten: das Hauptsymptom ist der Urinabfluss, welcher sich einstellt, sobald eine Communication zwischen dem Harnapparat und Genitalkanal sich gebildet hat. Es kann dies schon während der Geburt eintreten, wenn z. B. bei heftigem Abgleiten der zu früh angelegten Zange ein Blasenscheidenriss entstand, oder wenn durch die lege artis applicierte Zange die Vesicovaginalwand von den scharfen Kanten beim Herausgleiten zerschnitten wird; ferner bei vorzeitiger Application vor völlig erweitertem Muttermunde, bei zu raschem Uebergang von einer Position in die andere, oder beim Drehen um ihre Längsachse zur Aenderung der Kopfstellung. Dabei braucht der durch die Verletzung sofort eintretende Urinabfluss nicht gemerkt werden, da ja post partum ein Abgang von Blut- und Fruchtwasser erfolgt. Erst nach einem oder wenigen Tagen, wenn mit dem Nachlass der allgemeinen Schmerzen und des Blutabganges kein Urindrang sich einstellt oder wenn der urinöse Geruch des Ausflusses auch der Umgebung auffält, erst dann ergiebt die eventuell vorgenommene Untersuchung das Bestehen einer durch Trauma gesetzten Urinfistel. Aehnlich verhält es sich mit den anderen instrumentellen Hilfseingriffen.

Anders liegt es, wenn die Entstehung der Fistel durch Drucknekrose stattfand. Hier tritt der Urinabfluss erst ein, wenn der Schorf, in den das gedrückte Gewebe sich verwandelt hat, losgestossen wird, wenn also mit Ausfall der gequetschten, abgestorbenen Partie unter dem Druck der gefüllten Blase plötzlich Urin durch die Scheide abgeht, und so der bisher bestandene Drang zum Urinieren ganz aufhört.

Was die Menstruationsstörungen anbelangt, so sind dieselben eine häufige Begleiterscheinung der Fistelerkrankung;

die Menstruation kann ausbleiben oder unregelmässig in ihren Pausen oder schmerzhaft werden; sie kann indessen wieder normal wiederkehren.

Die Conceptionsfähigkeit ist bei bestehender Fistel nicht erheblich alteriert, wenn auch die Gravidität bei Fistelkranken nicht häufig zu sein scheint. Nach Schröder verläuft die Schwangerschaft meist normal, und die Geburt nicht anders, als es den räumlichen Missverhältnissen nach zu erwarten war. Der in den Krankengeschichten erwähnte Fall (Nr. 14) stützt die eben angeführte Behauptung. Selbstverständlich können, sagt Winkel, die folgenden Entbindungen die Fistel vergrössern, die Geburt kann durch die Narbenstränge verzögert werden, neue Zerreissungen mit sich führen und so den Zustand verschlimmern.

Die Diagnose der Blasenscheidenfisteln ist im allgemeinen nicht schwer: neben der Anamnese genügt oft schon die Digitalexploration, um sofort den Sitz, die Grösse und die Complikationen zu erkennen, und die Einführung eines Catheters von der Blase aus durch die Fistel in die Scheide ist der Beweis für die wichtige Diagnose; bei kleinen und versteckt sitzenden Fisteln giebt die Spekularuntersuchung sicheren Aufschluss. Bei haarfeinen, im Narbengewebe leicht zu übersehenden Fisteln bedient man sich der Blaseninjektion mit gefärbter Flüssigkeit, während ein Pfropf ganz genau den Muttermund schliesst, fliesst bei diesem Verfahren kein Tropfen durch die Scheide ab, so ist keine Blasenscheidefistel vorhanden, dagegen kann eine Blasengebärmutterscheidenfistel bestehen. Zieht man den Pfropfen aus dem Muttermund, so wird man, falls in der Cervix die Kommunikation vorhanden ist, sofort die Watte gefärbt sehen und eventuell den reichlichen Abgang der gefärbten Flüssigkeit aus dem Muttermund erkennen. Über den Sitz der Fistel im Cervixkanal orientiert man sich entweder durch Dilatation oder durch Incision in die Portio. Um eine Harnleiterscheidefistel zu erkennen, führt man eine Powlik'sche Uretherensonde in den oberen Teil des Urethers, worauf der Harn tropfenweise abfliesst.

Die Prognose ist im Allgemeinen eine günstige zu nennen. Abgesehen von den Spontanheilungen gelingt es in den meisten Fällen, die Fistel zu schliessen, und bei zweckmässiger operativer Therapie ist heute auch die Prognose selbst älterer Fisteln eine gute, da Fisteln, die auch wiederholten operativen Versuchen widerstehen, zu den grossen Seltenheiten gehören, und schliesslich befreit in den hartnäckigsten Fällen die quere Obliteration oder Colpocleisis die Frauen fast sicher von ihrem Leiden.

Was die operative Behandlung anlangt, so wurde in allen Fällen die blutige Anfrischung und ihre Vereinigung durch die Naht nach den von Simon aufgestellten Regeln angewandt, wobei natürlich die Technik dem einzelnen Falle entsprechend kleine Änderungen erfuhr. Als Instrumentarium dienen die Simon'sche Specula, Seitenhalter, Plattenhaken, lange gerade Messer, Scheere, Hagedorns Nadelhalter und Seide. Letzteres Nähmaterial war vor allen anderen am meisten bewährt. Ich will im Folgenden auf die Vorbereitung der Patientin zur Operation, die Lagerung derselben, die Zutageförderung der Fistel, das Anfrischen der Ränder, die Naht und die Nahtbehandlung nicht näher eingehen, da dieselben schon vielfach anderweitig ausführlicher besprochen sind, und ich möchte nur die vom Herrn Geh. Medizinalrat Professor Dr. H. Fritsch öfter ausgeführte Fistelheilung mittelst Lappenbildung erwähnen. Er schreibt darüber im Centralblatt für Gynaekologie 1888 No. 48, pag. 804: Hier — bei den Blasenscheidenfisteln — mache ich den ausgiebigsten Gebrauch von der Lappenbildung.

Eine kleine Fistel z. B. wurde früher wie Fig. 1 operiert. Jetzt schneide ich über die Fistel hinweg, (Fig. 2) einen Längsschnitt ab, präpariere die Lappen ungefähr 0,75 cm los, bis d und lege nur wenige Nähte. Dabei ist es nötig, an dem Punkt der Fistel den Wundrand regelmässig zu gestalten, um auf das minutiöseste das genaue Aneinanderliegen der Wundränder zu erzielen. Letzteres scheint mir nur dadurch möglich zu sein, dass man mit 2 Hakenpincetten vorsichtig, ohne die Ränder zu verletzen, dieselben gegen einander hält, und dass sodann der Assistent den Knoten zuzieht.

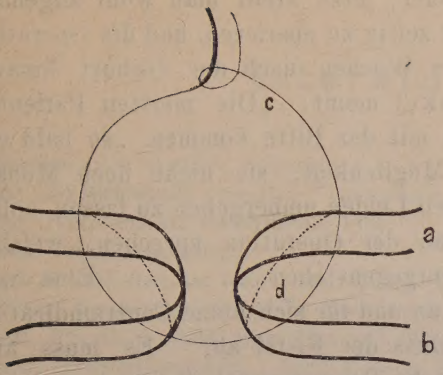

Fig. 1.

a. Vagina, b. Blasenwand, d. Schnitt bei der Anfrischung und wegfallendes Gewebe.

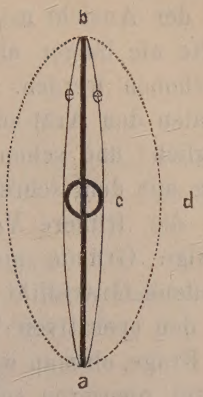

Fig. 2.

a. b. Längsschnitt über die Fistel, c. Fistel, d. ungefähre Grenze der Unterminierung: Grösse der Lappen, e. Schnitte, um die Wundränder zu glätten.

„Ganz vortrefflich ist die Lappen-Methode bei Fisteln, welche fest an den Knochen angewachsen sind. Hier muss man kombinieren, d. h. man frischt den festen Rand in der alten Weise an, und an der Seite der Fistel, welche beweglich ist, oder sich beweglich machen lässt, bildet man einen Lappen. Dieser muss so gross sein oder so weit unterminiert werden, dass er sich ganz leicht über den Defekt legen und hier ohne jeder Zerrung annähen lässt. Hier ist natürlich jeder Fall verschieden. Man darf sich nicht schematisch an eine bestimmte Methode binden, nur muss man im Prinzip da Material schonen, wo schon ein Defekt ist.

Bei der so selten ausgeführten Colpocleisis . . . . . frische ich ebenfalls nicht im alten Sinne an, sondern ich schneide einen Schnitt rings um die Vagina herum und präpariere eine obere und untere Manschette. Die obere wird nach oben geklappt und mit Nähten vereinigt, die untere wird nach unten resp. aussen geklappt und mit Seide genäht.

Über die beste Zeit, in welcher man die Operation vornehmen will, ist folgendes zu bemerken: Früher gingen die

Meinungen sehr auseinander; jetzt steht man wohl allgemein auf der Ansicht möglichst zeitig zu operieren, und die Operation sollte nie länger als 6—8 Wochen nach der Geburt hinausgeschoben werden. Winkel meint: „Die meisten Patienten werden den Arzt ohnehin mit der Bitte kommen, „so bald wie möglich“ und schon die Möglichkeit, sie nicht noch Monate lang mit dem schrecklichen Leiden umhergehen zu lassen, sollte für die frühere Vornahme der Operation sprechen, welcher triftige Gründe nicht entgegenstehen ..... Eine vorhandene Gravidität giebt an und für sich keine Contraindication für den operativen Verschluss der Fistel ab.“ Es muss also die Frage, ob man während der Schwangerschaft eine bestehende Fistel operieren soll, bejaht werden u. z. umsomehr, da im Gegenteil durch die Auflockerung der Schwangerschaft unter Umständen Fälle operierbar werden, die es ausserhalb nicht sind. Zufällige Aborte sind wohl stets als eine Folge der begleiteuden Erkrankungen des Uterus und seiner Adnexen nicht aber der Fisteloperation.

Zur Nachbehandlung möchte ich kurz Folgendes erwähnen: Wie schon seit Jahren wird nach jeder Fisteloperation durch Einlagen eines Gummirohres der Abfluss des Urins gesichert. Ein gewöhnliches 20 cm langes Stück Schlauch wird in die Blase geschoben. Dann wird mit warmer 1% Creolinlösung ausgespült, bis kein Blut mehr sichtbar ist. Das Rohr wird durch eine Naht am Harnröhrenwulst befestigt.

Von dieser Drainage haben wir keine schädliche Folge gesehen, doch empfiehlt sich sehr dünne Rohre zu nehmen, da bei Anwendung dickerer Rohre wochenlang Incontinenz zurückbleiben kann. Die Trübung des Urins, resp. ein leichter Blasenkatarrh, der mitunter entsteht, verschwindet nach Entfernung des Rohres nach wenigen Tagen.

Die Frage der Prophylaxe lässt sich wohl kaum anders beantworten als durch eine zur rechten Zeit einzuleitende Frühgeburt.

Literatur.

Dieffenbach, die operative Chirurgie.
Hegar und **Kaltenbach**, operative Gynaecologie, III. Aufl. 1888.
Müller, Handbuch der Geburtshülfe 1889.
Fritsch, Frauenkrankheiten.
Beigel, Krankheiten des weibl. Geschlechts. 2 Bde. 1875.
Schröder, Krankheiten der weibl. Geschlechtsorgane. 7. Aufl. 1886.
Winkel, Krankh. d. weibl. Harnröhre und Blase. III. Aufl. 1885.
Kroner, Habilitationsschrift. Arch. f. Gyn. No. 19.
Menzel, Dissertation. Bresl. 1883. Arch. f. Gyn. 21.
Höhlmann, Dissertation. Bresl. 1886.
Centralblatt f. Gyn. 1888. Nr. 49. pag. 804 etc.

Lebenslauf.

Verfasser, Carl, Maximilian, Leonhard Besdziek, kath. Confession, wurde am 30. October 1864 zu Leobschütz geboren und besuchte das Gymnasium seiner Vaterstadt von Herbst 1875 bis Ostern 1884, worauf er es mit dem Zeugniss der Reife verliess, um sich bei der medizinischen Fakultät der Universität Breslau immatriculieren zu lassen.

Er bestand im Sommersemester 1887 das Tentamen physicum und am 30. Januar 1889 das Examen rigorosum.

Während seiner bisherigen Studienzeit besuchte Verfasser die Vorlesungen, Kliniken und practischen Curse folgender Herren Professoren und Docenten:

Biermer, Born, Ferd. Cohn, Filehne, Fischer, Flügge, Förster, Fränkel, Fritsch, Gscheidlen (†), Gottstein, Haeser (†), Hasse, Heidenhain, Hirt, Joseph, Kroner, Loewig, Magnus, Neisser, Ponfick, Wernicke.

Allen seinen hochverehrten Lehrern spricht der Verfasser hiermit seinen ergebensten Dank ab.

Thesen.

1. Die Ätzung zum Zwecke der Fistelheilung ist zu verwerfen.

2. Bei der Behandlung der Tabes dorsalis erzielt man mit der Suspension gute Erfolge.

3. Das Creolin ist in der Geburtshilfe allen andern Antisepticis vorzuziehen.